Nicht im Buchhandel.

(5.)

Mit ergebenst. Empfehlung
Ueberreicht vom Verfasser.

Zur Kenntnis der malignen Tubenneubildungen.

(Aus der Privatanstalt für Frauenkrankheiten und Geburtshilfe von San.-Rat Dr. E. G. Orthmann in Berlin.)

Von

E. G. Orthmann.

Sonderabdruck aus „Zeitschrift für Geburtshülfe und Gynäkologie".
Bd. LVIII. H. 2.

COLLEGE OF SURGEONS OF ENGLAND
22 APR 26
LIBRARY

Zur Kenntnis der malignen Tubenneubildungen.

(Aus der Privatanstalt für Frauenkrankheiten und Geburtshilfe von San.-Rat Dr. E. G. Orthmann in Berlin.)

Von

E. G. Orthmann.

Mit Tafel VI und 9 in den Text gedruckten Abbildungen.

Daß die Neubildungen der Eileiter und unter diesen namentlich die malignen sich noch immer eines andauernden Interesses erfreuen, geht schon aus der Tatsache hervor, daß in den letzten Jahren nicht weniger wie sieben größere Arbeiten hierüber erschienen sind, von denen sich vier ausschließlich mit dem primären Tubenkarzinom beschäftigen.

Im Jahre 1901 veröffentlichten Quénu und Longuet [11] eine interessante Arbeit über sämtliche bekannten Neubildungen der Tube; in dieser stellten sie auch eine Liste von 36 Fällen von primärem Tubenkarzinom zusammen. Im folgenden Jahre erschienen die beiden Arbeiten von Stolz [15] und Zangemeister [16], von denen ersterer die aus dem Jahre 1895 herrührende Zusammenstellung von Sänger und Barth in dem Martinschen Handbuche fortsetzte und es auf 44 Fälle brachte, während Zangemeister bereits über 51 Fälle berichten konnte. Peham [10] bereicherte sodann im Jahre 1903 unsere Kenntnisse über das primäre Tubenkarzinom durch eine sehr ausführliche Arbeit, in welcher er 63 Fälle anführt. Die letzte Zusammenstellung rührt von Doran [1] aus dem Jahre 1904 her, in welcher er seine früheren Listen fortsetzt und im ganzen über 64 Fälle berichtet (inkl. die beiden Fälle von Mischtumoren von Franqué und Schäfer). Zu erwähnen ist hier schließlich noch eine bemerkenswerte Arbeit von Morinaga [5] über maligne Erkrankung der Tube, die unter von Franqués Leitung verfaßt ist, sowie eine sich ausschließlich mit dem Chorionepitheliom

der Tube befassende Arbeit von Risel [12], der bereits über 11 derartige Fälle Mitteilung macht.

Mittlerweile ist die Zahl der primären Tubenkarzinome auf 84 angewachsen, die sich auf einen Zeitraum von ca. 20 Jahren verteilen; ich lasse im folgenden noch einmal eine Zusammenstellung sämtlicher Fälle nach dem Jahre der Veröffentlichung folgen, wobei zur Vermeidung von Irrtümern die in Klammern hinzugefügten Namen sich auf Autoren beziehen, die über einen und denselben Fall berichtet haben:

1886 (1888) Orthmann	1
1888 Doran	1
1889 Eberth und Kaltenbach, Veit	2
1891 Landau und Rheinstein, Michnof, Wynter	3
1892 Westermark und Quensel, Zweifel	2
1893 Routier, Smyly, Stroganof	3
1894 Cullingworth und Shattock, Tuffier, Zweifel	3
1895 Fearne, Fischel, Knauer (Savor), Sänger, Warneck	5
1896 d'Anna, O. Müller[1]), Osterloh, von Rosthorn	4

[1]) Da der Fall von O. Müller (Ein Fall von primärem Tubenkarzinom. I.-D. (Würzburg). München 1896) in den meisten oben angeführten Zusammenstellungen fehlt und nur in der Dissertation von Y. Morinaga erwähnt wird, so will ich denselben hier kurz im Auszuge mitteilen. Der Fall betrifft eine 49jährige Patientin, welche einmal vor 24 Jahren geboren hatte; seit 4½ Jahren Menses unregelmäßig, Schmerzen im Unterleib; seit 7 Monaten Menses ganz ausgeblieben; Abmagerung, Zunahme des Leibes. Diagnose: Multilokuläres, intraligamentär entwickeltes Kystom des rechten Ovariums. 21. Mai 1895 Laparotomie (gynäkologische Abteilung des Münchener Krankenhauses l. I., Prof. Dr. Amann): Exstirpation eines großen glandulären, intraligamentär entwickelten Kystoms des rechten Ovariums; rechte Tube normal. Linke Tube, in einen gänseeigroßen Tumor umgewandelt, wird ebenfalls exstirpiert; das normale linke Ovarium zurückgelassen.

Linke Tube ca. 15 cm lang, posthornförmig gewunden; am abdominalen Ende atretisch und von Keulenform; am uterinen Ende kleinfingerdick. Abdominale Hälfte dünnwandig, von hydrosalpinxartiger Beschaffenheit; uterine Hälfte in ein starres Rohr umgewandelt. Beim Einschneiden entleert sich aus dem abdominalen Ende rein seröse, klare Flüssigkeit; Innenfläche hier vollkommen glatt. Im uterinen Ende, auf einer Strecke von ca. 6 cm, ist das Tubenlumen vollständig mit feinen papillären Massen ausgefüllt, bis zum Ostium uterinum hinan. Die mikroskopische Untersuchung ergab lange, mit einschichtigem Zylinderepithel bedeckte und aus minimalem bindegewebigem Gerüst bestehende Papillen, mit zahlreichen Verzweigungen; die Epithelzellen sind größer und dicker, als die normalen Zellen der Tubenschleimhaut und enthalten vielfach Mitosen; die papillären Wucherungen dringen in die Tubenmuskulatur

1897	Boldt, Eckhardt, Falk, Pilliet, Watkins (Ries) .	5
1898	Fabricius, Falk, Hofbauer, Jacobsohn, Pfannenstiel [2], Roberts	7
1899	Brennecke, Danel (Augier und Delassus), Duret (Danel), Fabricius, Friedenheim, Roberts. . .	6
1900	Mercelis, Novy, Witthauer	3
1901	Boldt, Boursier und Venot, Le Count, von Franqué (Arendes, Morinaga [3]), Hannecart, Hurdon, Knauer (Peham), Quénu und Longuet [2], Schäfer	12
1902	Bland-Sutton, Dirner und Fonyo [2], Fabozzi, Graefe, Stolz [2], Zangemeister [3]	10
1903	Amann, Andrews, Danel, Lwow, Peham [2] (s. oben), Roche	7
1904	Anufrief, Bland-Sutton, Briggs	3
1905	Cullingworth, Keitler, Krömer, Orthmann, Pompe van Meerdervoort, Rollin, Violet	7
		84

Unter den malignen Neubildungen der Tube nehmen demnach die Karzinome bei weitem die erste Stelle ein, diesen folgen der Häufigkeit nach die Chorionepitheliome und schließlich die Sarkome; letztere scheinen ganz außerordentlich selten zu sein, wenn man bedenkt, daß seit dem ersten 1886 von Senger veröffentlichten Fall nur vier weitere sichere Fälle von Gottschalk, Janvier, Sänger und von Kahlden mitgeteilt worden sind.

Vielleicht dürfte es sich auch empfehlen, worauf Peham schon aufmerksam macht, den obigen drei Hauptgruppen noch eine besondere Gruppe von Mischtumoren hinzuzufügen, die allem Anscheine nach nicht allzu selten vorzukommen scheinen; unter diese Gruppe würden speziell die Fälle von Sänger, v. Franqué (Fall 2) und Schäfer zu rechnen sein und vielleicht auch noch je ein Fall von Falk und Zangemeister, von denen ersterer berichtet, daß 7 Monate nach der Operation die betreffende Kranke an Beckensarkom zu Grunde gegangen ist, während letzterer 14 Monate nach der Operation des Tubenkarzinoms im Amputationsstumpf des Uterus das Auftreten eines Myxosarkoms beobachten konnte.

Im folgenden möchte ich zunächst auf eine anderweitige inter-

---

hinein und bilden hier stellenweise epitheliale Nester, die den papillären Bau nicht mehr deutlich erkennen lassen. Es handelt sich demnach, da die übrigen Organe frei von Karzinom gefunden wurden, um ein primäres papilläres Karzinom der Tube.

essante Komplikation des primären Tubenkarzinoms die Aufmerksamkeit lenken, nämlich die karzinomatöse Tuboovarialcyste. Ein von mir genau untersuchter Fall veranlaßte mich, die bisherigen derartigen Beobachtungen daraufhin etwas genauer durchzusehen und die einzelnen Fälle in ihren Besonderheiten zu prüfen.

Ich lasse zunächst die eigene Beobachtung folgen; es handelt sich um ein Präparat [1]), das mir von Herrn Kollege Everke-Bochum zur Untersuchung zugeschickt wurde; ihm verdanke ich auch die nachfolgende Krankengeschichte.

Fall I.

Linksseitiges primäres Tubenkarzinom bei Tuboovarialcyste. — Exstirpation; Heilung.

Frau Sch., 49 Jahre alt, klagt seit 1/4 Jahr über starken Druck auf Blase und Mastdarm, sowie über hartnäckige Verstopfung und Kreuzschmerzen; bis dahin will Patientin stets gesund gewesen sein. Die Menstruation war bis vor ca. 1 Jahr regelmäßig; seitdem Menopause. (Ob Patientin geboren oder abortiert hat, war nicht mehr festzustellen.) —

Bei der Untersuchung fand sich links vom Uterus ein kleinkindskopfgroßer, rundlicher Tumor von weicher Konsistenz, der Fluktuation zeigte. Der Tumor läßt sich von dem nicht vergrößerten, anteflektierten Uterus deutlich abgrenzen; das rechte Parametrium war frei. Während der Untersuchung platzt der linksseitige cystische Tumor, und es wird infolgedessen sofort zur Cöliotomie geschritten (8. April 1897). In der Bauchhöhle fand sich eine entsprechende Menge rötlich gefärbter Flüssigkeit; links vom Uterus lag die entleerte, ziemlich dünnwandige Cyste, welche mit der verdickten, anscheinend blind endigenden Tube in innigem Zusammenhang stand; eine abdominale Tubenöffnung war nicht zu sehen. Die linken Adnexe wurden in toto exstirpiert; bei einem kleinen Querschnitt durch die Tubenwand zeigt sich, daß das Lumen derselben mit fungösen Massen dicht ausgefüllt ist, welche sich in verhältnismäßig großer Menge aus der kleinen Oeffnung herausdrängen. — Die rechten Adnexe waren vollkommen frei. — Glatte Heilung. —

Was den weiteren Verlauf des Falles anbetrifft, so ist bemerkenswert, daß nach ca. 3/4 Jahren bei der Patientin erneute Blasenbeschwerden und schmerzhaftes Ziehen nach oben eintraten, was Patientin anfangs mit der Bauchnarbe in Verbindung brachte; ebenso stellte sich

[1]) Das Präparat wurde von mir am 9. Dezember 1904 in der Gesellschaft für Geb. u. Gyn. zu Berlin demonstriert (vgl. Zentralbl. f. Gyn. 1905, Nr. 9 S. 272 und Zeitschr. f. Geb. u. Gyn. 1905, Bd. 54 S. 194).

wieder zunehmende Obstipation ein, welche nach der Operation geschwunden war.

Bei der im April 1898 vorgenommenen Untersuchung fühlte man im kleinen Becken einen kleinkindskopfgroßen, harten, höckerigen, schwer beweglichen Tumor, der nur die seitlichen Partien des kleinen Beckens freiließ; durch die Bauchdecken waren nirgends Tumormassen durchzufühlen.

Am 22. April 1898 zweite Cöliotomie; in der Bauchhöhle fand sich eine geringe Menge (ca. 1/4 Liter) rötlich gefärbter Flüssigkeit; das Peritoneum sowohl, wie das Netz war von dicht nebeneinandersitzenden, linsen- bis haselnußgroßen rötlichen Knötchen bedeckt. Im kleinen Becken lag ein kindskopfgroßer, harter Tumor, der mit dem gänseeigroßen rechten Ovarium in inniger Verbindung stand. Der Tumor war allseitig so fest verwachsen, daß eine Entfernung nicht möglich erschien. — Vom Peritoneum und Netz wurden nur kleine Stückchen zur Feststellung der Diagnose reseziert. — Glatte Heilung. —

Patientin ging 3 Monate später kachektisch zu Grunde. —

Makroskopischer Befund: Das übersandte Präparat besteht aus einem entleerten, zusammengefallenen rundlichen Cystensack und der mit demselben innig verbundenen linken Tube; an der hinteren Wand der Cyste befindet sich an einer sehr dünnen Stelle ein 3—4 cm langer Riß. An der vorderen und oberen Wand der Tube ist in querer Richtung ein Einschnitt gemacht, aus welchem zahlreiche papilläre Massen in der Größe einer Haselnuß hervordringen, woraus zu schließen ist, daß der Inhalt der Tube unter sehr starkem Druck gestanden haben muß.

Die Tube verläuft in einer Länge von 7—8 cm, mehr oder weniger stark gewunden, über die Cyste hin und geht am abdominalen Ende unmittelbar in dieselbe über; das Lumen der Tube kommuniziert hier durch eine spaltförmige, ca. 1,5 cm in der Länge fassende Oeffnung mit der Ovarialcyste (Fig. Ia). Das uterine Ende der Tube ist ziemlich normal; bald beginnt jedoch eine merkliche Verdickung des Tubenrohres, welche ungefähr in der Mitte der Tubenlänge ihre größte Stärke erreicht; der Durchmesser beträgt hier in der Höhe 2,5 cm, in der Breite 1,8 cm. Der Uebergang in die Cystenwand ist ein ganz allmählicher. Die Außenfläche der Tube ist fast vollkommen glatt; nur an ganz vereinzelten Stellen sind Spuren von Adhäsionen zu erkennen; die ganze Tube macht den Eindruck eines starrwandigen Rohres und ist von ziemlich fester Konsistenz. Auf einem Querschnitt, ungefähr 1 cm vom uterinen

Ostium entfernt, sieht man nur eine allgemeine Hypertrophie der Wandung und ein ganz kleines sternförmiges Lumen; die Hypertrophie der Wandschichten nimmt dann allmählich zu, während man gleichzeitig das Lumen der Tube mit anscheinend stark hypertro-

Fig. I.

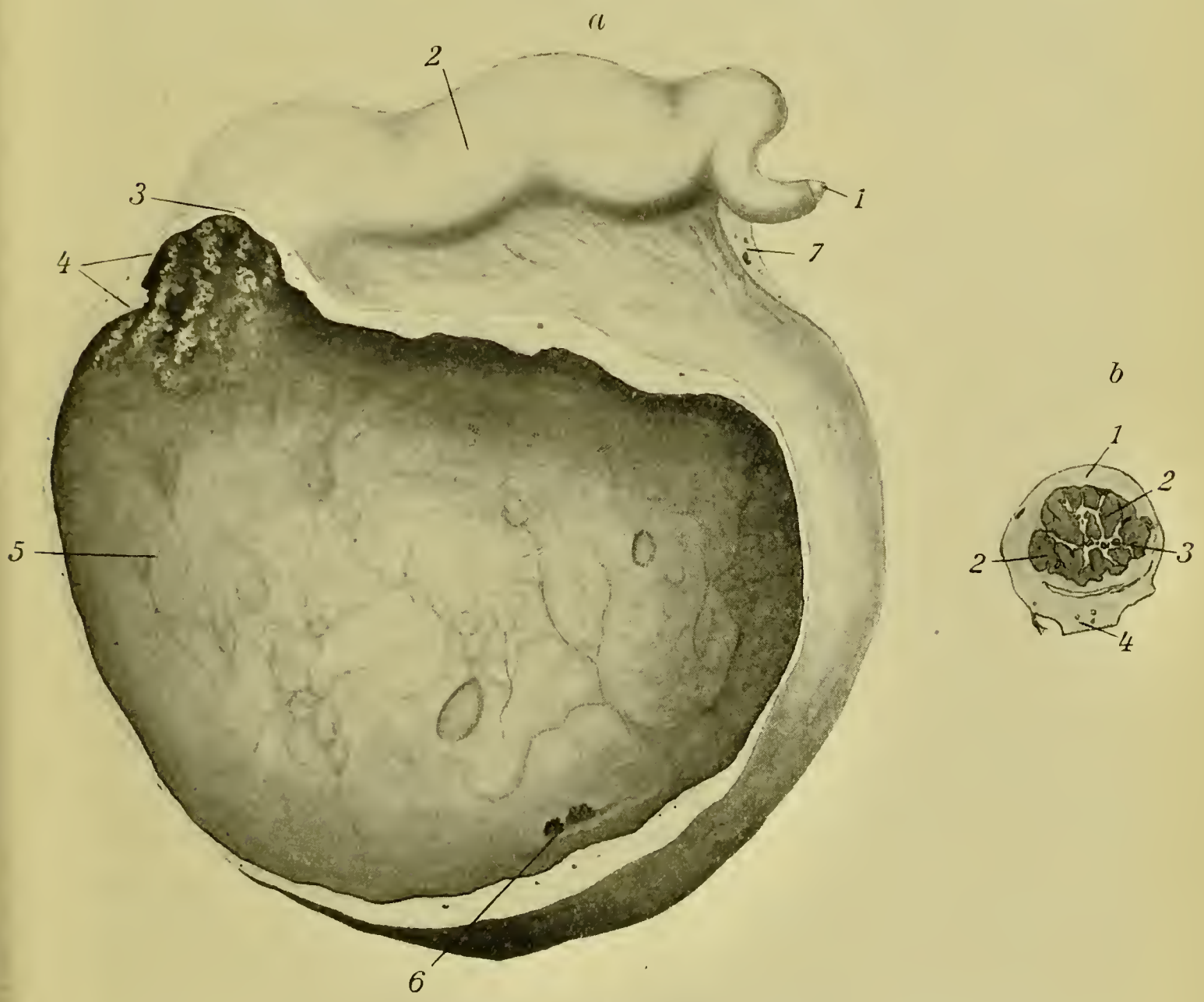

Linksseitiges primäres Tubenkarzinom bei Tuboovarialcyste.
a Ansicht von hinten; natürliche Größe; Cystenwand zum Teil abgetragen. 1 Ostium uterinum tubae; 2 durch Karzinom dilatierte Tube; 3 Ostium abdominale tubae; 4 papilläre Wucherungen auf den ausstrahlenden Fimbrienenden; 5 Ovarialcyste; 6 vereinzelte papilläre Wucherung an der Innenwand der Cyste; 7 Schnittfläche des Ligamentum latum.
b Querschnitt durch die Tubenmitte; natürliche Größe. 1 muskuläre Tubenwand; 2 Schleimhautkarzinom; 3 Tubenlumen, stark zerklüftet; 4 Mesosalpinx.

phischen Schleimhautfalten dicht angefüllt findet; ca. 3 cm vom Ostium uterinum entfernt hat die Tube bereits einen Durchmesser von 1,8 cm, während die Dicke der Wandschichte 0,3—0,5 cm beträgt; das Lumen ist hier von dichten papillären Massen angefüllt, welche dasselbe nur noch in Gestalt von vielfach verzweigten Spalten erkennen lassen (Fig. Ib). Nach dem abdominalen Ende

hin nimmt der Tubenumfang noch weiter zu, so daß der Durchmesser hier 2,5 : 2,0 beträgt; die papillären Wucherungen füllen hier das Tubenlumen noch vollkommen aus, während die Wandung gleichzeitig dünner wird. Unmittelbar vor dem Uebergang in die Cyste erweitert sich das Tubenlumen etwas, während die papillären Wucherungen niedriger werden und sich allmählich strahlenförmig in kleine papilläre Exkreszenzen auflösen, deren Ausbreitung dem Verlauf der in die Cystenwand übergehenden Fimbrienenden zu entsprechen scheint.

Die Cyste hat einen Durchmesser von ca. 12 cm und ist von fast vollkommen rundlicher Gestalt; die Außenfläche derselben ist mit zahlreichen Resten von Adhäsionssträngen bedeckt. Die Dicke der Wandung wechselt; an der oberen und unteren Peripherie ist dieselbe am stärksten und erreicht hier eine Ausdehnung von 0,5 cm; an den Seiten, namentlich der peripheren, ist dieselbe von außerordentlich dünner Beschaffenheit, hier befindet sich auch auf der hinteren Fläche die Rißstelle. — Die Innenfläche der Cyste ist durchweg von glatter Beschaffenheit, aber von zahlreichen Furchen und rundlichen oder länglichen Vertiefungen durchzogen. Nur an einer kleinen zirkumskripten Stelle, welche fast genau senkrecht unter der Mündungsstelle des abdominalen Tubenendes liegt, findet sich eine kleine papilläre Wucherung (Fig. Ia 6).

Zur genaueren mikroskopischen Untersuchung wurden von 6 verschiedenen Stellen aus dem uterinen, mittleren und abdominalen Tubenteil Querscheiben ausgeschnitten, in Celloidin eingebettet und mit Hämatoxylineosin oder nach van Gieson gefärbt, ebenso Stücke aus verschiedenen Stellen der Cystenwand, namentlich der Uebergangsstelle der Tube in die Cyste und den papillären Wucherungen an der entgegengesetzten Seite der Cystenwand.

Mikroskopischer Befund: An Schnitten, welche aus dem makroskopisch noch nicht veränderten uterinen Tubenteil stammen, bemerkt man bereits deutliche Epithelveränderungen; das Tubenlumen wird hier auf dem Querschnitt von vier Hauptschleimhautfalten und einigen kleineren Nebenfalten begrenzt. Während nun etwa die Hälfte der Schleimhaut von vollkommen normalem zylindrischem Epithel bekleidet ist, an dem man stellenweise noch deutliche Flimmerhaare erkennen kann, findet man in der anderen Hälfte ein bedeutend höheres Zylinderepithel, das außerdem durch seine intensivere Kernfärbung und eine an einzelnen Stellen be-

ginnende Mehr- oder Uebereinanderschichtung auffällt (Fig. II3). In dem bindegewebigen Teil dieser Falten tritt gleichzeitig eine stärkere Rundzelleninfiltration auf; die Muskelschichten und die Serosa sind hier ohne besondere Veränderungen.

Im weiteren Verlauf der Tube bemerkt man eine besonders starke Zunahme der einen der vier Hauptschleimhautfalten; dieselbe dringt papillenförmig in das Tubenlumen vor und füllt bald das

Fig. II.

Carcinoma papillare mucosae tubae (Schnitt aus dem uterinen Tubenende; Hämatoxylin-Eosinfärbung; Zeiß Ok. 2, Obj. AA).
1 Tubenlumen: 2 normales einschichtiges Zylinderepithel; 3 beginnende Mehrschichtigkeit des Epithels; 4 bindegewebiger Teil der Schleimhaut; 5 Ringmuskulatur der Tubenwand; 6 kleinzellige Infiltration in der Nähe der Epithelwucherung.

hier noch verhältnismäßig enge Lumen vollkommen aus. Das Epithel geht gleichzeitig weitere Veränderungen ein; es wird allseitig mehrschichtig, dringt in die Tiefe der Falte ein und bildet zahlreiche kleinere und größere Nebenfalten. Hin und wieder kommt es auch zu Abschnürungen einzelner Epithelpartien, welche sich dann zu kleineren und größeren kompakten Zellnestern zusammenschließen (Fig. III, 5).

Das bindegewebige Gerüst ist von verschiedener Breite, meist außerordentlich schmal, an einigen Stellen aber auch breiter, und sieht man namentlich an einigen kleinen Nebenfalten eine kolbige Verdickung, die anscheinend durch eine hyaline Degeneration des Bindegewebes bedingt ist; diese Stellen fallen durch ihre intensivere Färbung mit Eosin, sowie ihre hellere Beschaffenheit infolge der

geringeren Kernzahl auf. An anderen Stellen des Bindegewebes treten hin und wieder auch stärkere Anhäufungen von Rundzellen auf. — Die andauernde Zunahme dieser einen Schleimhautfalte bedingt gleichzeitig eine Kompression der übrigen Falten, so daß der größte Teil des übrigen Tubenlumens von einer nur noch wenige oder gar keine Erhebungen mehr aufweisenden Schicht von ein- oder mehrschichtigem Zylinderepithel ausgekleidet ist.

Am Ende des ersten Drittels hat die Tube einen Durchmesser von 0,8—1,0 cm erreicht; auch hier machen die Schnitte noch

Fig. III.

Carcinoma papillare mucosae tubae (Schnitt aus dem uterinen Tubenende; Hämatoxylin-Eosinfärbung; Zeiß Ok. 2, Obj. AA).
1 Tubenlumen; 2 letzter Rest von normalem einschichtigem Zylinderepithel; 3 mehrschichtiges Zylinderepithel; 4 papillär gewucherte Schleimhautfalte mit hochgradiger Epithelwucherung an der Oberfläche; 5 abgeschnürte Krebsalveole; 6 Ringmuskulatur der Tubenwand.

immer den Eindruck, als ob das ganze Tubenlumen von einer einzigen, stark gewucherten Schleimhautfalte ausgefüllt wäre, die nur durch einen verhältnismäßig dünnen Stiel mit der Tubenwand in Verbindung steht. Der Bau dieser Falte bleibt im großen und ganzen derselbe: zahllose durcheinander gelagerte papilläre Wucherungen mit mehrschichtigem Zylinderepithelbesatz und äußerst schmalem bindegewebigem Gerüst, das nur an ganz vereinzelten Stellen breitere, hyalin degenerierte Partien erkennen läßt. Ausgedehnte Epithelabschnürungen rufen an zahlreichen Stellen das Bild eines deutlich alveolären Baues hervor; diese teils rundlichen, teils ovalären kompakten Epithelnester sind von einem äußerst schmalen

Bindegewebssaum umgeben, in welchem hin und wieder spärliche Gefäße sichtbar werden. An anderen Stellen dagegen wiegt ein mehr adenomatöser Bau vor, in Gestalt von rundlichen, mit hohem mehrschichtigem Zylinderepithel ausgekleideten Hohlräumen, deren Lumen allerdings meist nur von geringer Ausdehnung ist, und die offenbar durch das Zusammenwachsen und Verschmelzen von benachbarten Papillen zu stande gekommen sind. In den folgenden, mehr nach der Mitte der Tube zu gelegenen Schnitten finden sich auch bereits mehrere Verbindungsbrücken der in der Mitte gelegenen Hauptfalte

Fig. IV.

Carcinoma papillare alveolare tubae (Schnitt aus der Tubenmitte; Hämatoxylin-Eosinfärbung; Zeiß Ok. 2, Obj. AA).
1 Papilläre Schleimhautwucherungen mit mehrschichtigem Zylinderepithel; 2 solide Zylinderepithelzapfen; 3 Krebsalveolus mit zum Teil noch papillärer Epithelanordnung innerhalb der Ringmuskelschicht; 4 Ringmuskulatur mit kleinzelliger Infiltration.

mit der Tubenwand; ebenso sieht man bereits eine ausgedehntere papilläre Wucherung der kleineren Nebenfalten. Der muskulöse Teil der Tubenwand ist hier noch von fast ganz normaler Beschaffenheit; die Ringmuskulatur setzt sich ganz scharf in rundlicher Linie von der degenerierten Schleimhaut ab.

In der Mitte der Tube, in welcher dieselbe bereits einen Durchmesser von ca. 2 cm erreicht hat, ändert sich das Bild in gewisser Beziehung. Vor allem hört hier die scharfe Grenze zwischen Schleimhaut und Muskulatur auf; zahlreiche Epithelausläufe dringen hier zwischen die Muskelbündel ein, teils noch in unmittelbarem Zusammenhang mit der Schleimhaut, teils aber auch in iso-

lierten Zügen oder in der Form kleiner Epithelherde, welche genau denselben Charakter tragen, wie die in der Schleimhaut befindlichen; in der Umgebung dieser Epithelwucherungen sieht man in der Regel eine mehr oder weniger ausgedehnte Rundzelleninfiltration (Fig. IV).

Das ganze, jetzt unregelmäßig gestaltete Tubenlumen ist von dicht gedrängten, mit mehrschichtigem Zylinderepithel bedeckten, papillären Massen ausgefüllt; das bindegewebige Gerüst der Papillen ist an manchen Stellen von größerem Umfang; nicht selten trifft man auch hier eine deutliche hyaline Quellung des Bindegewebes, welche an manchen Stellen eine Kompression des Oberflächenepithels bewirkt zu haben scheint.

Diese Schleimhautveränderungen bleiben in der ganzen zweiten Hälfte der Tube dieselben; man bemerkt außerdem nur eine Abnahme in der Stärke der Muskelschichten auf Kosten der immer mehr zunehmenden Schleimhautwucherungen, welche namentlich in unregelmäßigen Zügen in den nach der Mesosalpinx zu gelegenen Teil der Muskulatur vordringen.

An der Uebergangsstelle in die Cyste werden die papillären Wucherungen allmählich niedriger, behalten aber sonst ihren ursprünglichen Charakter bei; am Beginn der Cystenwand hören die Muskelbündel schließlich auf und werden durch die bindegewebigen Teile der Cystenwand ersetzt. Im Bereich der letzten papillären Ausläufer finden sich auch noch innerhalb der Cystenwand ganz vereinzelte karzinomatöse Herde von derselben Beschaffenheit.

Was schließlich den übrigen Bau der Ovarialcystenwand anbetrifft, so ist der größte Teil derselben mit einem einschichtigen, mehr oder weniger hohen zylindrischen oder kubischen Epithel ausgekleidet. An die Epithelschicht schließt sich eine stark wellig verlaufende, kernarme Bindegewebsschicht, auf welche eine straffere Schicht aus fibrillärem Bindegewebe folgt; in dieser finden sich zahlreiche Gefäße. Nach außen folgt schließlich die kernreichere Rindenschicht des Ovariums, in der man nur noch an ganz vereinzelten Stellen einzelne kleinere Follikel wahrnimmt. Das Peritonealepithel ist an manchen Stellen in vollkommen normaler Beschaffenheit erhalten, während dasselbe an anderen von bindegewebigen Adhäsionen verdrängt oder bedeckt ist.

Bemerkenswert ist noch, daß an der bereits oben erwähnten Stelle der Cystenwand, welche sich fast genau unter der Einmündungsstelle des abdominalen Tubenendes befindet, einzelne kleine

papilläre Wucherungen sichtbar sind, welche genau denselben Bau haben, wie diejenigen innerhalb und in der nächsten Umgebung des Tubenlumens, — mit mehrschichtigem Zylinderepithel bedeckte Papillen und in deren Umgebung kleinere alveoläre Herde in der Wand.

Das bei der zweiten Operation resezierte, knotig verdickte Stück Peritoneum und Omentum weist an den degenerierten Stellen genau denselben papillär-alveolären Bau auf, wie das primäre Tubenkarzinom.

In dem vorliegenden Fall handelt es sich also zunächst um eine typische, linksseitige Tuboovarialcyste; der größere Teil der Geschwulst wird von dem Ovarium gebildet, der kleinere, aber wichtigere von der Tube. Während ersterer rein cystischer Natur ist und ein unilokuläres Cystadenoma glandulare darstellt, haben wir in der Tube eine primäre maligne Neubildung, welche von der Schleimhaut ausgeht und als papillär-alveoläres Karzinom zu bezeichnen ist. Irgend welche Schwierigkeiten oder Zweifel über den Ausgangspunkt des Karzinoms bestehen in dem vorliegenden Fall nicht, da einerseits die Tube in toto von der karzinomatösen Neubildung befallen ist, und anderseits keine weiteren Organe in Frage kommen können. Die sonst noch vorgefundenen karzinomatösen Veränderungen am Peritoneun und Netz sind offenbar sekundäre Veränderungen, wofür auch der Bau der Karzinomknötchen spricht; dasselbe gilt von der einzigen isoliert erkrankten Stelle an der Innenwand der Ovarialcyste, welche der Tubenmündung gerade gegenüber liegt.

Das Karzinom hat die Tube in ihrer ganzen Ausdehnung befallen; es beginnt unmittelbar hinter dem Ostium uterinum und erstreckt sich diffus durch die ganze Länge derselben bis zu den äußersten Ausläufern der Fimbrienenden auf der Innenseite der Ovarialcyste. Die Form der Tube ist eine mehr wurstförmige, die Oberfläche fast vollkommen glatt, das ganze Lumen mit diffusen papillären Karzinommassen vollständig ausgefüllt ohne irgend welchen anderweitigen Inhalt, trotz der direkten Kommunikation mit der Ovarialcyste; die Farbe der Geschwulstmassen war graurötlich, die Konsistenz weich, während die Tubenwand zum größten Teil infolge der Hypertrophie der Wandschichten ziemlich hart und derb ist.

Der Bau des Karzinoms ist, wie in der Mehrzahl der bisher

beobachteten Fälle, ein ausgesprochen papillär-alveolärer; besonders bemerkenswert ist in dem vorliegenden Falle, daß sich die Entstehungsweise des Karzinoms in der Gegend des Ostium uterinum der Tube am deutlichsten nachweisen läßt (Fig. II).

Hier sieht man an der einen Hälfte des Oberflächenepithels deutlich die beginnende atypische Epithelwucherung, während in der anderen Hälfte das Epithel zunächst noch ein vollkommen normales Verhalten zeigt. Die degenerierten Zellen nehmen an Größe zu, sie werden mehrschichtig und nehmen andere Formen an; gleichzeitig fällt die intensivere Kernfärbung und das Auftreten zahlreicher Mitosen auf; die Proliferation der Zellen erstreckt sich zunächst nach der Seite des geringsten Widerstandes, also nach dem Tubenlumen zu; hierdurch entstehen kleinere und größere mehrschichtige papilläre Auswüchse, von denen namentlich einer besonders stark prominiert und alsbald den größten Teil des Tubenlumens ausfüllt (Fig. III). Mit der zunehmenden Epithelwucherung treten auch solide Epithelzapfen auf, die sich zu isolierten Massen abschnüren und mit fortschreitender Degeneration auch in die Muskulatur eindringen und diese durchsetzen (Fig. IV). Im weiteren Verlauf nehmen die papillären Wucherungen im Bereich des ganzen Tubenlumens zu und vermischen sich zu einem unentwirrbaren Konvolut von mehrschichtigen papillären Exkreszenzen und isolierten, teils noch mit einem Lumen versehenen, teils soliden Krebsalveolen.

Bemerkenswert ist ferner, daß an vereinzelten Stellen, wo die Karzinomentwicklung ihren Höhepunkt erreicht zu haben scheint, also im letzten Drittel der Tube, streckenweise das Oberflächenepithel in seiner Einschichtigkeit erhalten geblieben ist, es erscheint nur in stark durch die Geschwulstmassen komprimiertem Zustand und liegt der Ringmuskelschicht dicht an. Die sonst häufiger beobachteten degenerativen Veränderungen der Karzinomzellen fehlen hier vollkommen.

Von besonderem Interesse ist nun im vorliegenden Falle die Frage, ob die Tuboovarialcyste als solche das Primäre ist und ob sich das Tubenkarzinom erst sekundär in dieser entwickelt hat, oder ob das Tubenkarzinom zuerst resp. gleichzeitig neben der Ovarialcyste entstanden und dann sekundär in die letztere durchgebrochen ist.

Berücksichtigt man zunächst die Entstehungsweisen der Tuboovarialcysten, wie ich dieselben seinerzeit des genaueren beschrieben

habe [8], so ist es das allerwahrscheinlichste, daß die Tuboovarialcyste das Primäre ist, und daß sich erst nach der Bildung derselben das Tubenkarzinom entwickelt hat.

Der ganze Bau der Tuboovarialcyste und namentlich die Uebergangsstelle der Tube an dem Ostium abdominale in die Ovarialcyste, speziell das Verhalten der Fimbrienenden spricht für die ursprüngliche Anlage einer typischen Tuboovarialcyste. Die noch deutlich sichtbare strahlenförmige Ausbreitung der einzelnen Fimbrien auf der Innenseite der Ovarialcyste erinnert ganz an die bekannte und am häufigsten beobachtete Entstehungsweise nach der Burnierschen Theorie, d. h. also Bildung einer Sactosalpinx auf entzündlicher Basis mit Einwärtsrollen der Fimbrienenden bei gleichzeitig bestehender Ovarialcyste, dann feste Verklebung beider in der Gegend des Ostium abdominale und Durchbruch an dieser Stelle; hierdurch gewinnen die meist nur locker verklebten Fimbrienenden die Möglichkeit in die Ovarialcyste hineinzuschlüpfen und sich an der Innenseite derselben auszubreiten. Diese Möglichkeit würde meiner Ansicht nach fortfallen, wenn die Tubenschleimhaut bereits vor dem Durchbruch der Ovarialcyste karzinomatös degeneriert gewesen wäre, da in derartigen Fällen die mangelnde Beweglichkeit und auch die veränderte Form der Fimbrienenden den fraglichen Ausbreitungsmodus nicht zulassen könnten.

Bei einem sekundären Durchbruch der karzinomatösen Tube nach der Ovarialcyste braucht sich außerdem die Durchbruchsstelle nicht genau an dem ursprünglichen Ostium abdominale der Tube zu befinden, sondern sie kann auch an irgend einer anderen Stelle im Verlauf des Tubenlumens liegen. Die Perforation kommt hierbei meist infolge eines Durchwucherns des Karzinoms durch die Tubenwand und die mit derselben fest verwachsenen Ovarialcyste zu stande.

Aus der Schilderung der bisher beobachteten Fälle von karzinomatösen Tuboovarialcysten läßt sich infolge der nicht immer genauen Beschreibungen der Präparate die Entwicklung dieses Vorganges nicht immer sicher und unzweifelhaft feststellen.

Die bisher beobachtete Zahl von karzinomatösen Tuboovarialcysten ist nicht sehr groß; Zangemeister [16] führt im ganzen 7 Fälle an und Peham [10] spricht von 9 Fällen; eine genauere Durchsicht der von diesen Autoren angeführten Fälle macht jedoch teils einige Berichtigungen, teils auch Ergänzungen notwendig (so ist z. B. in der Zangemeisterschen Liste der Fall Savor

und Knauer (1. Fall) identisch, während der 2. Fall von Knauer nach Peham überhaupt keine Tuboovarialcyste ist). Eine genaue Revision ergibt dann, daß als wirkliche karzinomatöse Tuboovarialcysten zu betrachten sind die Fälle von Orthmann (1. Fall), Routier, Warneck, Knauer, Pfannenstiel (2 Fälle), Zangemeister, Anufrief, Krömer, also im ganzen mit dem obigen eigenen: 10 Fälle.

In allen diesen Fällen handelt es sich nach Ansicht der Autoren um primäres Tubenkarzinom.

Ueber das Verhalten der Ovarialcyste zu der karzinomatösen Tube, speziell der Kommunikationsstelle ergibt sich nun in den einzelnen Fällen folgendes:

Fall 1. Orthmann (Zentralbl. für Gyn. 1886, S. 816 und Zeitschr. für Geb. und Gyn. 1888, Bd. 15, S. 212).

46jährige Patientin; rechtsseitige karzinomatöse Tuboovarialcyste (Ovarialabszeß). — Tube 15 cm lang, stark verdickt und geschlängelt, Durchmesser bis zu 3 cm; am Ostium abdominale kommuniziert die Tube mittels einer ca. 1 cm im Durchmesser fassenden spaltförmigen Oeffnung mit einem faustgroßen (am gehärteten Präparat 6—7 cm im Durchmesser fassenden) Abszeßhöhle des Ovariums. Die das ganze Tubenlumen ausfüllenden papillären Wucherungen setzten sich nicht in die Abszeßhöhle fort, scheinen vielmehr die Kommunikationsstelle vollkommen verstopft zu haben. — Mikroskopisch fand sich in der Abszeßhöhle keine epitheliale Auskleidung mehr, dagegen in der Wandung stellenweise kleine karzinomatöse Herde, namentlich in dem der Tube zunächst liegenden Teile.

Fall 2. Routier (Annal. de Gynécol. et d'Obstétr. 1893, Bd. 39, S. 39). —

60jährige Patientin, linksseitige karzinomatöse Tuboovarialcyste. — Ungefähr mannskopfgroßer cystischer Tumor von dem linken Uterushorn ausgehend; die linke Tube ist stark vergrößert, von glatter Oberfläche, gewunden, ähnlich einer Dünndarmschlinge; der ampulläre Teil ist stark dilatiert und geht direkt in eine kindskopfgroße Cyste über. Auf dem Durchschnitt ist die Tube mit fibrinös aussehenden, papillären Wucherungen ausgefüllt; an der Uebergangsstelle in die Cyste ist das Tubenlumen deutlich sichtbar; hier befindet sich ein größerer Tumorknoten von papillärer Beschaffenheit und epithelialem Ursprung. — Der Inhalt der Cyste bestand aus 1 Liter dunkler Flüssigkeit.

Fall 3. Warneck (Nouvelles Archives d'Obstétr. et de Gynéc. 1895, S. 81).

43jährige Patientin, rechtsseitige karzinomatöse Tuboovarialcyste; linksseitiges Tubenkarzinom; — Stieldrehung. — Beide Tuben vergrößert;

im ampullären Teil der rechten Tube blumenkohlartige Massen; ebenso in der linken Tube.

Fall 4. Knauer (Savor) (Zentralbl. für Gynäkologie 1895, Nr. 21, S. 574 und Wiener klin. Wochenschrift 1895, Nr. 44, S. 775).

58jährige Patientin, rechtsseitige karzinomatöse Tuboovarialcyste, fast das ganze Abdomen ausfüllend. — Die rechte Tube stark in die Länge gezogen, hydropisch erweitert, mit verdickter Wandung; in der Mitte eine etwa taubeneigroße, geschwulstartige Verdickung; das abdominale Tubenende mündet direkt in den Cystensack. Die zirkumskripte Verdickung erweist sich auf dem Durchschnitt als eine von der Tubenwand ausgehende, dieselbe zum Teil substituierende, in das Tubenlumen hineinwuchernde papilläre, markige Geschwulstmasse.

Fall 5 und 6. Pfannenstiel (Die Erkrankungen des Eierstocks in Veits Handbuch der Gynäkologie 1898, Bd. III, 1. Hälfte, S. 406 und Archiv für Gynäkologie 1895, Bd. 48, S. 524).

In dem einen Fall einseitiges kindskopfgroßes papilläres Cystadenokarzinom des Eierstocks mit breiter Einmündung des erweiterten Tubenendes in die Cyste, in dem anderen (58jährige Patientin) derselbe Befund doppelseitig (rechts mannskopfgroß, links kleiner). Bei beiden Geschwülsten saß der papilläre Hauptknoten von Walnußgröße gerade an der Einmündungsstelle der Tube in die einkammerige Cyste. In dem ersten Fall war dies der einzige Geschwulstknoten, in dem anderen doppelseitigen fanden sich noch andere, aber kleinere, spärliche Wucherungen an der Innenwand.

Fall 7. Zangemeister (Beiträge zur klin. Chirurgie 1902, Bd. 34, S. 96).

47jährige Patientin, linksseitige karzinomatöse Tuboovarialcyste, rechtsseitiges Tubenkarzinom. — Am abdominalen Ende der linken Tube befindet sich ein dünnwandiger Sack, der mit weichen, bröckeligen papillären Massen angefüllt ist. Das linke Ovarium beteiligt sich anscheinend an der Bildung des lateralen Sackes, ist aber nicht von Karzinom ergriffen, wenigstens ließ sich in denjenigen Wandteilen, wo ovarielle Elemente vorhanden waren, kein Karzinom nachweisen.

Fall 8. Anufrief (Monatsschrift für Geb. und Gyn. 1904, Bd. 20, S. 753).

51jährige Patientin, linksseitige karzinomatöse Tuboovarialcyste, rechtsseitiges Tubenkarzinom. — Die linke Tube ist wurstförmig erweitert; an der Innenseite des mittleren und abdominalen Teiles befinden sich eng mit der Wand verbundene papilläre Wucherungen. Die Tube geht allmählich in den cystenartig erweiterten Eierstock über, an dessen kompakteren Stellen einzelne Graafsche Follikel sichtbar sind. Es handelt

sich somit um eine Tuboovarialcyste, bei der sich das Neoplasma nur auf die Tubenwand beschränkt und nicht auf die Cyste übergeht; am äußeren Ende der Tube befindet sich ein metastatischer Knoten.

Fall 9. Krömer (Monatsschrift für Geb. und Gyn. 1905, Bd. 22, S. 577).

Der Fall betrifft eine Tuboovarialcyste, bei welcher die bösartige Neubildung mit Sicherheit von der Tube ausging. Man erblickt von der eröffneten dünnwandigen Ovarialcyste aus hinter einer halbmondförmigen Oeffnungsfalte die Fimbria tubae und jenseits derselben, tubenwärts, die markige Geschwulst. Im mikroskopischen Bilde gleicht die Geschwulst einem von v. Franqué als Sarcocarcino-Endothelioma tubae veröffentlichten Befunde.

Als 10. Fall reiht sich dann der oben ausführlicher beschriebene an.

Leider sind in der Mehrzahl der obigen Fälle die näheren Angaben über die Beschaffenheit der Geschwulst so kurz und wenig genau, daß sich in Bezug auf die Frage der Aetiologie, resp. des Entstehungsmodus der Geschwulst mit denselben wenig anfangen läßt.

Mit Sicherheit ist zunächst wohl anzunehmen, daß es sich in allen Fällen um primäres Tubenkarzinom gehandelt hat; die Komplikation mit einer Tuboovarialcyste scheint bisher stets nur auf einer Seite beobachtet worden zu sein. Nur im Fall 6 spricht Pfannenstiel von einer doppelseitigen Erkrankung, woraus jedoch nicht hervorgeht, ob es sich um eine doppelseitige Tuboovarialcyste gehandelt hat oder nur um eine doppelseitige Tuben- resp. Ovarialerkrankung, zumal da die eine Seite als inoperabel zurückgelassen werden mußte (Archiv für Gyn. Bd. 48 S. 524).

In den 7 Fällen, in denen genauere Angaben über den Sitz der Erkrankung gemacht sind, fand sich die karzinomatöse Tuboovarialcyste 4mal auf der linken und 3mal auf der rechten Seite. In 3 Fällen war ferner gleichzeitig die andere Tube karzinomatös erkrankt (Warneck, Zangemeister, Anufrief).

Der flüssige Inhalt der Cyste war einmal eitrig, in den anderen 3 Fällen, in denen überhaupt Angaben gemacht sind, dunkel, blutig-serös oder serös. — Die Größe der Geschwulst schwankt zwischen Kleinfaust- und Mannskopfgröße.

Von besonderem Interesse ist nun noch das verschiedene Verhalten der Neubildung in Bezug auf Sitz und Ausdehnung. Wie in der Regel beim Tubenkarzinom, so haben wir auch hier eine zirkumskripte und eine diffuse Form der Erkrankung zu unterscheiden.

Es sind sowohl Fälle beobachtet, in denen die Neubildung die ganze Länge der Tube einnahm, als auch solche, in denen sich nur ganz zirkumskripte Knoten gebildet hatten; letztere fanden sich meist im ampullären Teil der Tube und hier in der Regel gerade an der Uebergangsstelle der Tube in die Ovarialcyste. Zur ersteren Art gehören die 4 Fälle 1, 2, 8 und 10, wobei zu bemerken ist, daß im Fall 2 (Routier) außerdem noch ein besonderer größerer Tumorknoten von papillärer Beschaffenheit an der Uebergangsstelle in die Cyste saß. In den 6 übrigen Fällen (3, 4, 5, 6, 7 und 9) handelt es sich hauptsächlich um zirkumskriptere Karzinomknoten, welche mit Ausnahme von einem Fall (4) sämtlich in der Gegend der Ampulle saßen; in Fall 4 saß der Knoten im medialen Tubenteil und war von Taubeneigröße, in den Fällen 5 und 6 waren die Knoten von Walnußgröße. In den Fällen 3, 7 und 9 war die Erkrankung zwar auch nur auf den ampullären Tubenteil beschränkt, aber anscheinend von mehr flächenhafter Ausdehnung.

Während bei der diffusen Ausbreitung des Karzinoms das Tubenlumen so vollkommen von der Neubildung ausgefüllt wird, daß trotz der Kommunikation mit der entsprechenden Ovarialcyste nichts von Flüssigkeit in der Tube angetroffen wurde, war in den übrigen Fällen die Tube mehr oder weniger durch den flüssigen Inhalt ausgedehnt, so daß ähnliche Verhältnisse vorlagen, wie bei einer karzinomatösen Sactosalpinx serosa (Hydrosalpinx carcinomatosa nach Fischel); einen typischen Fall dieser Art habe ich vor kurzem ebenfalls beobachtet und soll derselbe unten genauer beschrieben werden.

Was die Beteiligung des Ovariums an der karzinomatösen Erkrankung anbetrifft, so fanden sich 1mal karzinomatöse Metastasen in der Cystenwand (Fall 1), 2mal wurden an der Innenfläche kleinere karzinomatöse Wucherungen beobachtet (Fall 6 und 10); in 4 weiteren Fällen (Fall 4, 7, 8 und 9) ist besonders betont, daß das Ovarium an der karzinomatösen Erkrankung vollkommen unbeteiligt war, und in den 3 übrigen Fällen fehlen derartige Angaben überhaupt.

Hervorzuheben ist schließlich noch, daß in sämtlichen 10 Fällen von Tuboovarialcyste die Kommunikationsstelle zwischen Tube und Ovarium genau der Lage des Ostium abdominale der Tube zu entsprechen scheint. Schwieriger ist infolge der meist nur sehr kurzen Angaben die Frage zu beantworten, in welchen Fällen es sich um eine karzinomatöse Degeneration der Tubenschleimhaut bei

einer primär veranlagten Tuboovarialcyste handelt, und wo ein sekundärer Durchbruch einer karzinomatösen Tube in die benachbarte Ovarialcyste vorliegt. Liegen die Verhältnisse so, wie in dem oben ausführlich geschilderten Fall, so daß sich die Ausbreitung der Fimbrien an der Innenfläche der Cyste genau nachweisen läßt, so dürfte wohl nicht daran zu zweifeln sein, daß die Tuboovarialcyste das Primäre ist und sich in dieser erst das Tubenkarzinom entwickelt hat. Die Entwicklung eines Karzinoms in einer hydropischen Tube scheint überhaupt nicht zu den Seltenheiten zu gehören, wie wir weiter unten sehen werden.

Ein ähnliches Verhalten der Fimbrien, wie in unserem Falle, ist aus der Beschreibung der übrigen Fälle nicht zu entnehmen; in der Mehrzahl dieser Fälle hört die Karzinomentwicklung direkt an der Einmündungsstelle der Tube in die Cyste auf und zwar des öfteren in Gestalt eines mehr oder weniger umfangreichen isolierten Geschwulstknoten. Hierdurch wird es wahrscheinlich, daß die Kommunikation zwischen Tube und Ovarium erst sekundär entstanden ist, nachdem sich bereits das Karzinom in der Tube entwickelt hatte.

Das allerdings nicht gerade sehr häufige Vorkommen von karzinomatösen Tuboovarialcysten — unter 85 Fällen (hierbei ist der unten erst folgende Fall schon mitgerechnet) von primärem Tubenkarzinom nur 10mal, also in ca. 12 % — gibt anderseits eine nicht unwesentliche Stütze ab für die Sängersche Entzündungstheorie in Bezug auf die Entstehungsursache des Tubenkarzinoms. Dieselbe hat vor kurzem auch noch in Peham [10] einen Verteidiger gefunden, wenn er auch hervorhebt, daß die Entstehung des Tubenkarzinoms auf entzündlicher Basis nicht für alle Fälle Geltung hat.

Jedenfalls müssen in allen den Fällen, wo es sich um karzinomatöse Tuboovarialcysten handelt, entzündliche Vorgänge mit im Spiele gewesen sein, da sämtliche Tuboovarialcysten sowohl, wie auch die Sactosalpinx als Produkte entzündlicher Veränderungen anzusehen sind (cf. Orthmann, Virchows Archiv Bd. 155 S. 220). Peham glaubt allerdings, daß der relativ häufig beobachtete Verschluß des Ostium abdominale der Tube nicht immer durch eine vorausgegangene Entzündung bedingt zu sein braucht; er soll auch durch sekundäre, durch die Neubildung erst hervorgerufene, entzündliche Veränderungen (Eckardt), durch Kompression von außen (Zangemeister) oder durch ein Herauswuchern des Karzinoms

durch das früher offene Ostium zu stande kommen können. Diese letzteren Möglichkeiten scheinen mir jedoch teils sehr selten, teils auch ziemlich unwahrscheinlich zu sein. Eckardt berichtet von einer Verklebung der Fimbrien, welche in ihrer Form noch annähernd erhalten waren; mikroskopisch waren im ampullären Tubenteil, der noch nicht völlig karzinomatös verändert war, die Schleimhautfalten entzündlich infiltriert, während das verklebte Fimbrienende von entzündlichen Veränderungen frei war. Die Verklebung ist doch offenbar ein Folgezustand von entzündlichen Vorgängen, die vielleicht vor längerer Zeit bestanden haben und auch in der Nähe noch nachzuweisen waren; an der Verklebungsstelle selbst kann es sich ja bereits um einen abgelaufenen Prozeß gehandelt haben.

Daß in dem Zangemeisterschen Fall die „taubeneigroße" Ovarialcyste das Ostium abdominale so komprimiert haben soll, daß es hier zu einem vollkommenen Verschluß gekommen, ist auch zum mindesten sehr unwahrscheinlich; hier wird es sich auch wohl in erster Linie um entzündliche Verklebungen gehandelt haben.

Die durch das Ostium abdominale zuweilen herauswuchernde Neubildung kann schließlich niemals einen typischen Verschluß des Ostium bewirken; es handelt sich hierbei um eine direkte mechanische Verstopfung der Oeffnung, aber nicht um einen durch Verwachsung der Fimbrienenden zu stande gekommenen Verschluß.

Demnach glaube ich, daß in allen Fällen, wo ein typischer Verschluß des Ostium abdominale vorliegt, dieser nur durch entzündliche Veränderungen zu stande gekommen sein kann.

Für die nicht seltene Entwicklung eines Tubenkarzinoms in einer Saktosalpinx kann ich einen weiteren, sehr interessanten Fall beibringen.

Fall II.

Doppelseitiges primäres Tubenkarzinom (Sactosalpinx serosa carcinomatosa dextra; Carcinoma tubae sin. incipiens); inkarzerierte Nabelhernie; Metastasen im Netz und Peritoneum. — Ovario-Salpingotomia duplex; Exstirpatio herniae umbilicalis. — Heilung[1]).

Frau P., 53 Jahre alt, Händlerin, kommt am 1. Februar 1906 in poliklinische Behandlung; sie klagt seit 3—4 Wochen über stark riechen-

[1]) Dieser Fall wurde am 27. April 1906 in der Gesellschaft für Geb. u. Gyn. von mir demonstriert (cf. Zeitschr. f. Geb. u. Gyn. 1906, Bd. 58 S. 143).

den, gelblichen Ausfluß, sowie über unbestimmte Schmerzen im Unterleib und Kreuz. — Die Hauptbeschwerden rühren jedoch von einer umfangreichen Nabelhernie her; dieselbe besteht bereits seit langer Zeit. Bis zum Dezember 1905 hat Patientin die Hernie stets gut zurückbringen können; seitdem gelang dies nicht mehr. Die Hernie wurde größer, härter und schmerzhafter, und wünschte Patientin deshalb operiert zu werden.

Die Patientin ist von blühendem Aussehen, klein, kräftig und äußerst korpulent (der Leibesumfang betrug noch ca. 1/4 Jahr nach der Operation 116 cm, das Gewicht 93 kg); sie hat einmal vor 31 Jahren geboren und ein Jahr danach einen Abort von 3 Monaten durchgemacht. Patientin ist seit 14 Jahren verwitwet und seit 10 Jahren in der Menopause; vor 2 Jahren unterzog sie sich einer doppelseitigen Staroperation; sonst will Patientin stets gesund gewesen sein. — Appetit gut; Stuhlgang regelmäßig; zuweilen etwas Brennen beim Wasserlassen.

Die Untersuchung ergab nun zunächst eine gut faustgroße, inkarzerierte Nabelhernie; die Haut über derselben stark gerötet. — Scheide mäßig weit, senil verändert; reichliches blutig-eitriges, übelriechendes Sekret. Uterus anteflektiert, nicht genau abzutasten wegen der kolossal dicken Bauchdecken; Portio etwas verhärtet, klein. — Rechts vom Uterus eine nicht genauer zu begrenzende Resistenzvermehrung, ebenso im Douglas.

Diagnose: Colpitis senilis; Tumor tubo-ovarialis dexter(?); Hernia umbilicalis incarcerata.

Die Patientin wurde am 8. Februar in meine Klinik aufgenommen und am folgenden Tage operiert.

9. Februar 1906. Coeliotomia mediana: Ovario-Salpingotomia duplex, Solut. adhaesion. gravissimarum. — Excisio herniae umbilical. incarceratae.

Eröffnung des Bauches in der Linea alba; in der Verlängerung des Bauchschnittes nach oben zirkuläre Umschneidung des Nabels; Dicke des Panniculus adiposus in der Nabelgegend 8 cm. — Nach Eröffnung des Bauches zeigt sich rechts und hinter dem Uterus ein über faustgroßer, anscheinend cystischer, vorwiegend von der Tube ausgehender Tumor, der mit der Umgebung, namentlich dem Uterus, dem hinteren Blatt des Ligaments und dem Beckenboden äußerst fest verwachsen war. Die Lösung der Adhäsionen war mit außerordentlichen Schwierigkeiten verbunden; schließlich gelingt es jedoch, die Geschwulst ungeplatzt auszuschälen und vor die Bauchhöhle zu bringen. Hierauf wird das Ligamentum latum mit drei Suturen abgebunden und der Tumor abgetragen; es zeigt sich hierbei, daß in der Umgebung der Geschwulst, namentlich zwischen Uterus und Blase zahlreiche kleinere und größere Knötchen vorhanden sind, die den Verdacht einer malignen Erkrankung bestätigen.

Auf der linken Seite sind Tube und Ovarium ebenfalls allseitig verwachsen und das Ovarium anscheinend cystisch degeneriert; bei der Loslösung platzt eine kleine Cyste zwischen Uterus und Eierstock. Das Fimbrienende der makroskopisch nicht besonders veränderten Tube ist geöffnet. Das Ligament wird unterbunden und die Adnexe abgetragen.

Hierauf wird zur Exzision der Nabelhernie geschritten; es zeigt sich hierbei, daß der Inhalt des Bruchsackes ausschließlich aus Netz besteht, welches allseitig mit den Wandungen fest verwachsen ist; dasselbe wird deshalb nach Anlegung von zwei Unterbindungen reseziert und mit der ganzen Hernie in situ entfernt. — Schluß der Bauchwunde mit durchgreifenden Silkfäden, fortlaufender Peritoneal-, Muskel-, Faszien- und Panniculusnaht.

Der Verlauf wurde gestört durch eine starke Bronchitis und die Entstehung eines großen Bauchdeckenabszesses, der am 18. Tage nach der Operation eine Gegenöffnung und ausgiebige Drainage in der linken Regio hypogastrica notwendig machte. Trotzdem waren nur mäßige Fieberschwankungen festzustellen; die Temperatur betrug einmal 38,6° am 7. Tage und 38,7 am 9. Tage, außerdem noch mehrere Male 38°; vom 19. Tage an war der Verlauf ein vollkommen fieberfreier. Die Heilung ging unter Abstoßung großer nekrotischer Fettpartien langsam, aber stetig von statten; Patientin konnte am 28. April mit einer nur noch kleinen Fistelöffnung entlassen werden. — Nach 4 Wochen war auch diese vollkommen geschlossen; das Allgemeinbefinden der Patientin war ein ausgezeichnetes; Uterus und Umgebung ohne nachweisbare Veränderungen; die Bauchnarben waren allseitig verheilt, fest und von guter Beschaffenheit. — Am 27. Juli 1906 war beiderseits eine starke Anschwellung der Leistendrüsen festzustellen, sowie eine Infiltration im rechten Parametrium. — Anfang September 1906 Status idem. —

Makroskopischer Befund: Die exstirpierten Adnexe der rechten Seite sind in einen gut faustgroßen Tumor umgewandelt; nach der Härtung in Formalinalkohol hat derselbe noch eine Länge von 12 cm, eine Höhe von 6 cm und eine Dicke von 5 cm. — Von außen hat der Tumor das Aussehen einer typischen Saktosalpinx von der bekannten Retortenform; seine Oberfläche ist zur Hälfte etwa, namentlich auf der vorderen Seite, vollkommen glatt; an der hinteren Seite verläuft ungefähr in der Mitte ein zirkulärer Strang von Adhäsionen (Taf. VI, Fig. 1^3), der sich von der oberen Peripherie in der Richtung auf das Fimbrienende zu fortsetzt; das ganze abdominale Drittel des Tumors ist von rauher, zerklüfteter Beschaffenheit infolge der losgelösten Adhäsionen (Taf. VI Fig. 1^2). Das uterine Tubenende (Taf. VI, Fig. 1^1) ist von ziemlich normaler

Beschaffenheit; in der Umgebung desselben bemerkt man auf der Tubenoberfläche einzelne kleinere Knötchen und knollige Verdickungen, namentlich nach der Mesosalpinx zu; dicht hinter dem Ostium uterinum beginnt eine allmähliche Zunahme des Tubenumfanges, der gleichmäßig bis zu dem atretischen Fimbrienende, das in zahlreiche Adhäsionen eingebettet ist, zunimmt und hier einen Durchmesser von 5½—6 cm erreicht. Vom Ovarium ist von außen mit Sicherheit nichts zu entdecken, so daß der Tumor zunächst den Eindruck einer Tuboovarialcyste macht, was sich aber nach Anlegung eines Längsschnittes als irrtümlich herausstellte.

Auf einem durch den ganzen Tumor geführten Längsschnitt bemerkt man nun folgendes (Taf. VI, Fig. 2): Der Verlauf des stark dilatierten Tubenlumens ist bogenförmig; der Inhalt ist von klarer, durchsichtiger, gelblicher Beschaffenheit und infolge der Formalinwirkung zum größten Teil geronnen; an einzelnen Stellen hat sich derselbe infolge von Schrumpfung durch die Alkoholeinwirkung von den Tubenwandungen etwas retrahiert. Das cystisch erweiterte Tubenlumen wird durch verschiedene mehr oder weniger stark hervorspringende Wandleisten in verschiedene Abteilungen eingeteilt. Die Tubenwandungen sind an den meisten Stellen infolge des vermehrten Inhaltdrucks hochgradig verdünnt; nur an einer Stelle (Taf. VI, Fig. 2^5) ist eine merkliche Verdickung wahrzunehmen, die aber zum größten Teil durch Wucherung der malignen Neubildung zu stande gekommen ist.

In der Gegend des uterinen Tubenteiles (Taf. VI, Fig. 2^1) — das Ostium selbst ist nicht mitgetroffen, da es fast rechtwinklig abgeknickt war — ist die Schleimhaut mit Ausnahme einiger kleiner warziger Prominenzen fast vollkommen glatt. Auf einem Querschnitt dicht hinter dem Ostium uterinum ist die Tubenwand bereits in toto verdickt und faßt ca. 1 cm im Durchmesser; das Tubenlumen selbst sieht hier makroskopisch noch normal aus, sehr bald danach tritt aber schon eine ziemliche Erweiterung ein, die bereits 2 cm vom Ostium entfernt einen Durchmesser von 2 cm erreicht. Am Ende des ersten Tubenviertel springt von der unteren Wand eine schmale Leiste, die durch eine Abknickung und Verwachsung der sich berührenden Teile der Tubenwand entstanden ist, bis in die Mitte des Lumens vor. — In dem nun folgenden Teil der Tube, der noch stärker dilatiert ist und einen Durchmesser von 4 cm erreicht, sieht man eine kompakte Masse von papillären Wucherungen, welche von

der oberen Tubenwand ausgeht, mit einem breiten Stiel von derselben entspringt und sich bis zur entgegengesetzten Wand ausdehnt (Taf. VI, Fig. 2[3]). Die Wucherungen sind von gelb-rötlicher Farbe und stellenweise von kleineren Blutherden durchsetzt; sie sind aus kleineren und größeren, dicht zusammengedrängten warzigen Prominenzen zusammengesetzt, so daß sie an der Oberfläche ein blumenkohlähnliches Aussehen erhalten. Die ganze abdominale Hälfte der Tube ist an der Innenwand von ähnlichen, teils isolierten, teils zusammenhängenden papillären Exkreszenzen ausgekleidet, die von wechselnder Höhe sind, aber das mit geronnener Flüssigkeit gefüllte Tubenlumen nur zum kleinsten Teil ausfüllen. Ungefähr in der Mitte der Tube ragen wieder zwei von oben und unten vorspringende Wandleisten weit in das Tubenlumen vor (Taf. VI, 2[4]); zum größten Teil sind dieselben sogar fest miteinander verwachsen und lassen nur in der Mitte eine Stelle von ca. ½ cm Durchmesser frei. Nach dem vollkommen geschlossenen Fimbrienende zu finden sich noch einige kleinere vorspringende Wandleisten; gerade am atretischen Fimbrienende ist ein kleiner Teil des Tubenlumens vollkommen abgeschlossen (Taf. VI, Fig. 2[3]), aber ebenfalls teils mit ähnlichen papillären Wucherungen, teils mit geronnenem homogenem Inhalt angefüllt. — An einigen Stellen bemerkt man auch innerhalb des muskulösen Teils der Tubenwand kleinere gelblich verfärbte Knötchen (Taf. VI, Fig. 2[5]), welche den Eindruck von Metastasen machen.

Auf dem Durchschnitt sieht man ferner an der unteren Seite der mittleren Tubenwand das Ovarium allseitig fest verwachsen (Taf. VI, Fig. 2[7]); dasselbe enthält mehrere deutliche Corpora fibrosa (Taf. VI, Fig. 2[8]), sowie größere und kleinere cystische Hohlräume, die offenbar von cystisch degenerierten Follikeln herrühren (Taf. VI, Fig. 2[10]). Außerdem findet man aber auch sowohl im Innern des Ovarialgewebes (Taf. VI, Fig. 2[9]), als auch an der Oberfläche (Taf. VI, Fig. 2[12]) kleinere und größere metastatische Knoten von meist gelblicher Farbe.

Die linken Adnexe sind sehr viel weniger verändert. Die Tube ist von normaler Länge und die beiden Ostien von normaler Beschaffenheit; ungefähr in der Mitte ist die Tube nur etwas verdickt; auf einem Querschnitt bemerkt man hier auch eine weißlich-gelbliche Verfärbung um das Tubenlumen herum. Zwischen Tube und Ovarium befinden sich einzelne kleine gelbliche Knötchen.

Das linke Ovarium ist etwas vergrößert und klein cystisch

degeneriert; an der Oberfläche befinden sich ebenfalls einzelne kleine metastatische Knötchen.

Der exstirpierte Nabel besteht aus einem ziemlich harten kugeligen Tumor von 8 cm Länge, 8 cm Breite und 6 cm Höhe; an der Oberfläche ist ein rundliches Stück Cutis erhalten. Der größte Teil besteht aus Fettgewebe, das dem allseitig fest verwachsenen Netz angehört. Auf dem Durchschnitt bemerkt man innerhalb des Fettgewebes einzelne weißliche, harte, knotige Stellen.

Mikroskopischer Befund: Zur mikroskopischen Untersuchung wurden aus sechs verschiedenen Stellen der Tubenwand kleinere Stücke herausgeschnitten, in steigendem Alkohol gehärtet und nach Celloidineinbettung mit Hämatoxylineosin oder nach der van Giesonschen Methode gefärbt.

In Schnitten aus der Gegend des Ostium uterinum sieht man zunächst das Tubenlumen etwas dilatiert; dasselbe wird zum Teil durch ein nicht mit der Schleimhaut in Verbindung stehendes neugebildetes Gewebe ausgefüllt, das aus einem bindegewebigen Zentrum und einem breiten Rand von mehrschichtigem, teilweise papillär angeordnetem Zylinderepithel besteht; in der Umgebung desselben finden sich noch mehrere kleinere isolierte Epithelhaufen. Die Tubenschleimhaut selbst ist hier noch mit einschichtigem Zylinderepithel ausgekleidet; die Schleimhaut selbst zeigt aber bereits insofern ein von der Norm abweichendes Verhalten, als dieselbe zahlreiche nach dem Lumen zu vorspringende Papillen aufweist, die fast alle von ziemlich gleichmäßiger Höhe sind. In den folgenden Schnitten bemerkt man dann aber bald auch eine beginnende Epithelveränderung; die Zylinderzellen nehmen an Höhe, stellenweise auch an Breite zu und wachsen über das Niveau der Schleimhautoberfläche hinaus, wodurch dann allmählich eine deutliche Mehrschichtigkeit zu stande kommt. In der Nähe der beginnenden Epithelwucherung sieht man in dem darunter befindlichen bindegewebigen Teil der Schleimhaut eine zunehmende kleinzellige Infiltration. Der muskuläre Teil der Tubenwand ist außerordentlich stark hypertrophiert und reich an Gefäßen, in deren Umgebung man häufiger Rundzellenanhäufungen wahrnimmt.

Das Tubenlumen nimmt in den nächsten Schnitten an Ausdehnung zu; infolge einer starken Knickung in dem Tubenverlauf ist dasselbe zweimal getroffen. Die Epithelwucherungen dehnen sich namentlich in der einen Hälfte der Tube immer mehr aus und

füllen das Lumen ungefähr halb aus. Während sich das Tubenlumen immer mehr erweitert infolge der vermehrten Flüssigkeitsansammlung, nimmt gleichzeitig die Dicke der Tubenwand beträchtlich ab; die Muskelbündel sind stark zusammengedrängt, namentlich in der Ringsschicht, und arm an Gefäßen; die Längsmuskulatur ist dagegen ziemlich reich an Gefäßen, besonders dicht unter dem Peritonealüberzuge, und hin und wieder von Rundzellenanhäufungen durchsetzt.

In der Nähe des Ostium uterinum findet sich bereits nach der Mesosalpinx zu ein größerer metastatischer Karzinomknoten, der von typisch papillär-alveolärem Bau ist; neben ganz soliden, aus Zylinder- und plattenepithelähnlichen Zellen bestehenden Epithelhaufen und Zapfen finden sich auch Alveolen mit mehr oder weniger großem Hohlraum, die mit mehrschichtigem, papillär angeordnetem Zylinderepithel ausgekleidet sind.

Schnitte aus derjenigen Stelle, wo die Neubildung ihren größten Umfang erreicht (Taf. VI, Fig. 2[3]), am Ende des ersten Tubendrittel, ergeben ein sehr mannigfaches Bild. Was die Tubenwand selbst anbetrifft, so ist dieselbe hier ziemlich stark verdünnt; sämtliche Schichten sind atrophisch, Rings- und Längsmuskulatur sind stark komprimiert, aber verhältnismäßig noch reich an stark gefüllten Gefäßen.

Das Wandepithel zieht meist glatt über die Ringsmuskulatur hin; an manchen Stellen ist dasselbe noch einschichtig und meist von kubischer oder sogar spindelförmiger Gestalt; an anderen besteht dasselbe allerdings auch nur aus einer dünnen Lage von mehrschichtigen, meist kubischen Zellen, die sich nur hin und wieder zu mehr oder weniger hohen Papillen erheben (Fig. V). Das ganze Tubenlumen ist hier jedoch schon mit teils mehr teils weniger dicht gelagerten papillären Wucherungen angefüllt; dieselben bestehen aus einem bindegewebigen Gerüst von wechselnder Breite und verschieden starkem Zellgehalt, in dem häufig mehrere Gefäßlumina sichtbar sind und an manchen Stellen auch hyaline Degenerationen vorkommen. Diesem bindegewebigen Gerüst sitzen breite Lagen von Zylinderepithelzellen auf, die meist papillär angeordnet sind und mehr oder weniger hohe Tochterpapillen bilden; sehr häufig sieht man auch die bekannte halskrausenartige Anordnung des Epithels. — Der flüssige Inhalt ist außerordentlich zellreich; neben zahlreichen Epithelzellen finden sich reichliche rote und weiße Blutkörperchen, sowie Kalkkonkremente in Form der sogenannten Psammomkörner.

Genau denselben Charakter trägt die Geschwulst in den übrigen Teilen der Tube bis zum atretischen Ostium abdominale, wenn auch die papillären Wucherungen sich nicht mehr zu einer solchen Höhe und Breite erheben, wie in dem ersten Drittel der Tube. An den von papillären Wucherungen freien Stellen der Tubenwand ist das Epithel häufig vollkommen einschichtig, von kubischer oder spindelförmiger Gestalt; man findet diese Einschichtigkeit aber auch an Stellen, wo das Lumen der Tube zum größten Teil bereits von der Neubildung angefüllt ist (Fig. VI, 1); hier macht es stellen-

Fig. V.

Carcinoma papillare alveolare tubae (Querschnitt aus dem ersten Tubendrittel; van Gieson'sche Färbung; Zeiß Ok. 2, Obj. AA).
1 Tubenlumen, mit Geschwulstzellen, weißen und roten Blutkörperchen angefüllt; 2 mehrschichtiges Schleimhautepithel mit Papillenbildung; 3 Epithelschläuche aus zylindrischen Geschwulstzellen; 4 größere Papillen mit bindegewebigem, gefäßreichem Stroma und mehrschichtigem papillärem Epithelbesatz; 5 Ringsmuskulatur mit kleinzelliger Infiltration.

weise sogar den Eindruck, als ob das Epithel durch die Neubildung selbst hochgradig komprimiert und in seiner Form verändert wäre. An einzelnen Stellen findet man auch mitten innerhalb der Geschwulstzellen Kalkablagerungen (Fig. VI, 4), welche meist von ovaler Gestalt sind, einen homogenen, stellenweise auch konzentrisch geschichteten Rand haben und in der Regel im Innern noch deutlich die Konturen von degenerierten Zellen erkennen lassen (Fig. VI, 5). Es handelt sich hier offenbar um eine Verkalkung der Geschwulstzellen; andere Formen von Zelldegeneration konnten nicht beobachtet werden.

Die Form der Geschwulstzellen war überall eine überwiegend zylindrische, namentlich in den peripheren Schichten der Papillen

und Alveolen (Fig. VII); in den tieferen Schichten nehmen dieselben dann eine mehr kubische oder plattenepithelähnliche Gestalt an.

Während der größte Teil der muskulären Tubenwand noch nicht von der Neubildung befallen ist, finden sich doch an einigen Stellen bereits kleinere und größere Karzinomherde mitten in der Muskulatur; derartige Stellen sind zum Teil sogar schon an ihrer gelblichen Verfärbung mit bloßem Auge zu erkennen (Taf. VI, Fig. 2[5]), so namentlich in der Mitte der oberen Tubenwand und in der Gegend des atretischen Ostium abdominale. Der

Fig. VI.

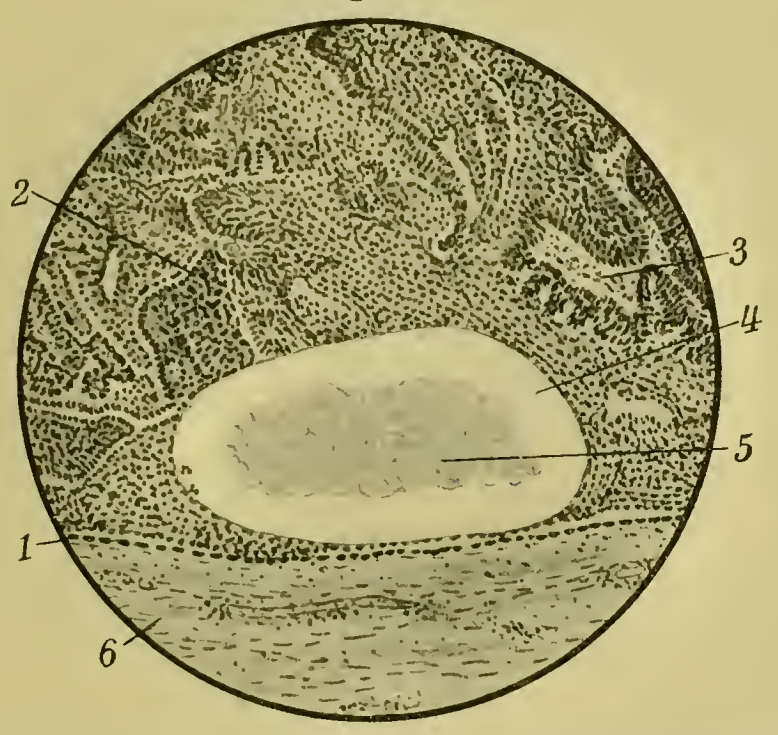

Carcinoma papillare alveolare tubae (Querschnitt aus dem letzten Tubendrittel; Hämatoxylin-Eosinfärbung; Zeiß Ok. 2, Obj. AA).
1 Einschichtiges, komprimiertes Schleimhautepithel von spindelförmiger Gestalt; 2 alveoläre Geschwulstnester aus Zylinderzellen; 3 Papille mit bindegewebigem, gefäßreichem Stroma und mehrschichtigem Epithelbesatz; 4,5 Kalkkonkrement, aus degenerierten Geschwulstzellen entstanden; 6 Ringsmuskulatur mit kleinzelliger Infiltration.

mikroskopische Bau dieser Geschwulstknoten stimmt mit dem primären Tumor vollkommen überein: größere und kleinere meist länglich ovale alveoläre Herde mit teils soliden, teils papillär angeordneten Epithelhaufen (Fig. VII 3); zuweilen findet man auch in der Tubenwand noch, wie häufig bei einfach entzündlichen Saktosalpingen, drüsenähnliche, vollkommen abgeschlossene Hohlräume, die nur mit einschichtigem Zylinder- oder kubischem Epithel ausgekleidet sind (Fig. VII 5).

Die Muskelschichten der Tubenwand sind durchweg hochgradig atrophisch infolge des gesteigerten Inhaltdruckes, aber trotzdem dicht unter dem Peritonealüberzug reich an stark gefüllten Gefäßen. Wichtig ist, daß sich Muskelbündel in allen Teilen der

Geschwulstwand, speziell auch in dem abdominalen Ende der Tube (Taf. VI, Fig. 2^2) deutlich nachweisen lassen, wodurch also bewiesen ist, daß die Tube ausschließlich an dem Bau des Tumors beteiligt ist; die Muskelbündel sind auch hier überall, selbst an hochgradig verdünnten Stellen, in zwei Schichten, einer Rings- und einer Längsfaserschicht angeordnet. — In dem Peritonealüberzuge der Tube finden sich neben zahlreichen Veränderungen rein entzündlicher

Fig. VII.

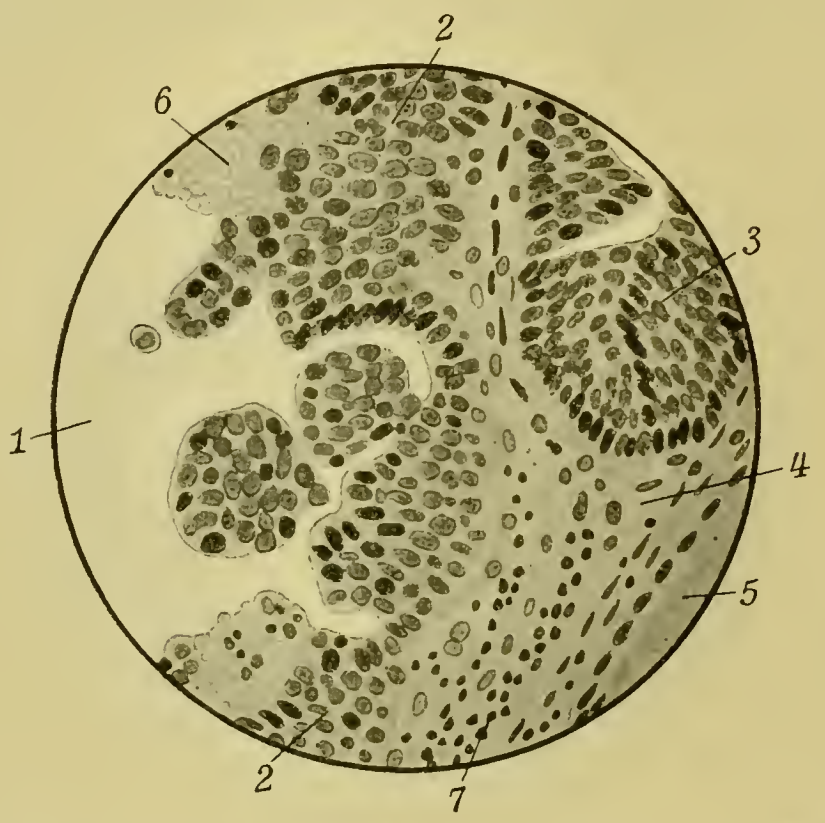

Carcinoma papillare alveolare tubae (Querschnitt aus dem abdominalen Tubenende; Hämatoxylin-Eosinfärbung; Zeiß Ok. 2, Obj. DD).
1 Tubenlumen; 2 mehrschichtiges, papillär gewuchertes Schleimhautepithel; 3 Alveole aus Zylinderzellen innerhalb der Ringsmuskulatur; 4 Ringsmuskulatur; 5 abgeschnürter, mit spindelförmigen Zellen ausgekleideter Hohlraum; 6 rote Blutkörperchen und isolierte Geschwulstzellen im Tubenlumen; 7 kleinzellige Rundzellen innerhalb der Ringsmuskulatur.

Natur auch hin und wieder kleinere und größere metastatische Herde, namentlich in der Gegend der Mesosalpinx.

Das rechte Ovarium ist mit der unteren Tubenwand in ganzer Ausdehnung fest verwachsen (Taf. VI, Fig. 2^7); auf einem Längsschnitt sieht man zunächst an der Grenze zwischen Tube und Ovarium mehrere kleinere cystische Hohlräume, welche mit ganz niedrigem, einschichtigem, kubischem oder spindelförmigem Epithel ausgekleidet sind und offenbar abgekapselte Peritonealcystchen darstellen. Des weiteren finden sich hier zahlreiche hyalin degenerierte Corpora fibrosa (Taf. VI, Fig. 2^8), hyalin degenerierte Gefäße und vereinzelte Follikelcystchen; daneben sieht man aber auch größere und kleinere metastatische Karzinomknoten (Taf. VI, Fig. 2^1), welche genau den-

selben mikroskopischen Bau haben, wie oben geschildert. Zwischen Ovarium und uterinem Tubenende findet sich ein größerer Geschwulstknoten (Taf. VI, Fig. 2^{11}), der aus reinem papillär-alveolärem Karzinomgewebe besteht.

Von genau derselben histologischen Beschaffenheit sind die knotigen Verdickungen in den im Nabelbruch befindlichen Netzteilen.

Von besonderem Interesse sind noch die Veränderungen in der Tube der linken Seite. Makroskopisch ließ sich an derselben schon eine geringe Verdickung ungefähr in der Mitte feststellen. Die mikroskopische Untersuchung ergibt nun, daß es sich hier ebenfalls bereits um karzinomatöse Veränderungen handelt, die aber noch in den allerersten Anfängen begriffen sind. Zunächst fällt an Querschnitten aus dem Ende der uterinen Tubenhälfte auf, daß die Schleimhautfalten bedeutend dicker sind, wie normal, und namentlich ihre Enden an manchen Stellen kolbig aufgetrieben. Diese Verdickung rührt offenbar von einer chronischen Entzündung her; hin und wieder findet man in den Falten mehr oder weniger hochgradige Rundzellenanhäufungen, daneben besteht aber in fast allen eine auffallende Gefäßvermehrung und eine starke Hypertrophie des Bindegewebes, die besonders als Ursache der Dickenzunahme der Schleimhautfalten anzusehen ist. Das Oberflächenepithel ist an den meisten Stellen vollkommen normal, sehr häufig noch mit einem deutlichen Flimmersaum versehen und nur hin und wieder etwas komprimiert infolge der starken Anschwellung der Schleimhautfalten. Nun sieht man ungefähr in der Mitte des Tubenlumens eine beginnende Mehrschichtigkeit des Oberflächenepithels, ohne daß es jedoch zu bemerkenswerten Erhebungen des gewucherten Epithels über das Niveau der Schleimhautoberfläche kommt oder gar zur Bildung von papillären Exkreszenzen. Die Epithelvermehrung scheint hier vielmehr nach dem invertierenden Typus vorsichzugehen, indem die Epithelzapfen in das Innere der Schleimhautfalten vordringen und sich hier fächerförmig ausbreiten. Hin und wieder kommt es auch zur Abschnürung einzelner solider Epithelhaufen innerhalb der Falten. Abgesehen von der in der Mitte gelegenen Degenerationsstelle finden sich noch an zwei bis drei anderen Stellen an der Schleimhautoberfläche beginnende Epithelwucherungen; in der Umgebung derselben findet sich stets eine frische Rundzellenanhäufung und starke Gefäßentwicklung.

Die übrigen Schichten der Tubenwand sind vollkommen frei

von der malignen Neubildung; die Muskelschichten sind ziemlich stark hypertrophisch und reich an Gefäßen.

An der Mesosalpinx befindet sich ein erbsengroßer metastatischer Karzinomknoten, der ebenfalls einen rein papillär-alveolären Bau hat; ähnliche kleinere Knötchen finden sich an der Oberfläche des cystisch degenerierten linken Ovariums.

In dem obigen Fall haben wir es also mit einem doppelseitigen primären Tubenkarzinom zu tun, das sich allerdings in sehr verschiedenen Entwicklungsstadien befindet. Während der Tumor auf der rechten Seite von gut Faustgröße ist, sind an der von außen ziemlich normal erscheinenden linken Tube makroskopisch nur äußerst geringe Veränderungen wahrzunehmen. Die Vergrößerung der rechten Tube ist allerdings nicht ganz auf Kosten der Neubildung zu setzen; es handelt sich hier um eine Komplikation von entzündlicher seröser Saktosalpinx mit Karzinom der Tubenschleimhaut und zwar hat sich offenbar das Karzinom in einer bereits bestehenden Saktosalpinx entwickelt; hierfür spricht namentlich die lokale Ausbreitung des Karzinoms. Die ziemlich gleichmäßige Ausdehnung des Tubenlumens ist in erster Linie durch die Flüssigkeitsansammlung zu stande gekommen, und diese haben wir doch wohl als ein Produkt von entzündlichen Veränderungen anzusehen und nicht als ein solches der malignen Neubildung.

Die Ausbreitung des Karzinoms ist eine sehr verschiedene; seinen Ursprung hat dasselbe ohne Frage von dem Epithel der Tubenschleimhaut genommen; die karzinomatösen Veränderungen reichen, allerdings mit Unterbrechungen, dem Verlauf der Schleimhaut entsprechend, vom Ostium uterinum bis zum atretischen Ostium abdominale. Geringe Epithelwucherungen finden sich bereits in der Entfernung von 1 cm vom uterinen Tubenende, dann folgt eine stark dilatierte, etwa 2—3 cm lange Strecke, in welcher sich nur ganz geringe und vereinzelte papilläre Exkreszenzen an der Innenwand finden, während der größere Teil der Schleimhaut vollkommen glatt und mit nur stark komprimiertem, einschichtigem Epithel von niedrig kubischer oder selbst spindelförmiger Gestalt ausgekleidet ist. Dann folgt am Ende des ersten Tubendrittels (Taf. VI, Fig. 2[3]) der umfangreichste Teil der Neubildung, welche das hier sehr stark erweiterte Tubenlumen auf eine Strecke von 3—4 cm vollständig ausfüllt. Von hier aus ist dann

die Innenfläche der Tubenwand bis zum abdominalen Ende mit teils vereinzelten, teils auch zusammenhängenden papillären Wucherungen bedeckt, welche sich jedoch nur zu einer Höhe von 0,5—1 cm erheben. Am Fimbrienende findet sich noch ein 1,5—2,5 cm im Durchmesser fassender vollkommen abgeschnürter Hohlraum, der aber ebenfalls noch der Tube angehört, wie aus dem mikroskopischen Bau seiner Wandelemente hervorgeht.

Der Bau des Karzinoms ist auch in diesem Falle ein typisch papillär-alveolärer; als Ausgangspunkt haben wir hier, ebenso wie in dem ersten Falle, das Epithel der Tubenschleimhaut zu betrachten. — Die anderweitigen karzinomatösen Veränderungen im Ovarium, auf dem Peritoneum und im Netz sind von gleicher histologischer Beschaffenheit und als Metastasen aufzufassen.

Die Frage, ob das in den allerersten Anfangsstadien begriffene Karzinom der linken Tube auch etwa als Metastase zu bezeichnen ist, möchte ich verneinen, und zwar deshalb, weil das Karzinom hier nur auf eine kleine Strecke der Schleimhaut genau in der Mitte der Tube beschränkt ist, und sowohl die Schleimhaut des uterinen, wie des abdominalen Tubenendes vollkommen frei von karzinomatösen Veränderungen ist. Ebenso sind die verschiedenen Wandschichten der Tube ohne jede karzinomatöse Neubildung; dagegen finden sich an dem Peritonealüberzuge der Mesosalpinx einzelne kleinere metastatische Knötchen.

Karzinomatöse Schleimhautdegenerationen innerhalb einer Saktosalpinx sind schon öfter beobachtet worden und erinnern lebhaft in ätiologischer Beziehung an die Entstehung von Karzinom in Tuboovarialcysten; hier wie dort handelt es sich um auf entzündlicher Basis entstandene cystisch degenerierte Tuben.

Unter den bisher bekannten 85 Fällen von primärem Tubenkarzinom werden, — abgesehen von den 10 Fällen von Tuboovarialcysten —, außer dem obigen Fall II noch 25 Fälle erwähnt, in denen das Karzinom aller Wahrscheinlichkeit nach in einer bereits bestehenden Saktosalpinx zur Entwicklung gekommen ist, so weit man dies eben aus den nicht immer sehr genauen Beschreibungen entnehmen kann. Es sind dies die Fälle von Doran, Eberth und Kaltenbach, Veit, Westermark und Quensel, Landau und Rheinstein, Michnof, Zweifel (2 Fälle), Fischel, Osterloh, v. Rosthorn, Falk (2 Fälle), Jacobsohn, Danel, Fabricius, Müller, Witthauer, v. Franqué (3 Fälle), Schäfer, Graefe,

Peham (2 Fälle). In allen diesen Fällen handelt es sich einerseits um einen vollkommenen Verschluß des Ostium abdominale, den wir stets auf voraufgegangene entzündliche Veränderungen zurückzuführen haben, und andererseits um eine mehr oder weniger umfangreiche Ansammlung von Flüssigkeit im Tubenlumen. In der überwiegenden Mehrzahl dieser Fälle ist die karzinomatöse Neubildung nur in gewissem Grade an der Vergrößerung der Tube in Gestalt von zirkumskripten papillären Exkreszenzen oder knotigen Verdickungen beteiligt, während der größere Teil der meist durch Flüssigkeit stark dilatierten Tubenwandung von ganz glatter Beschaffenheit und mit normaler oder nur etwas niedrigerer einschichtiger Epithelauskleidung versehen ist, wie wir dies in der Regel bei rein entzündlicher Saktosalpinx finden.

Außer diesen Fällen von ausgesprochener Saktosalpinx finden sich noch 7 Fälle, in denen besonders hervorgehoben ist, daß das Ostium abdominale der Tube vollkommen geschlossen war; es sind dies die Fälle von Sänger und Barth, Eckardt, Hofbauer, Fabricius, Roberts, Novy und Peham (2. Fall). Hier war das Tubenlumen von der Neubildung vollkommen ausgefüllt und daneben keine besondere Flüssigkeitsansammlung mehr wahrzunehmen. Wir haben hierbei immer noch an die Wahrscheinlichkeit zu denken, daß früher vielleicht eine Saktosalpinx bestanden hat, bei der aber mit zunehmender Wucherung der Neubildung die Flüssigkeit allmählich verdrängt, resp. zur Resorption gekommen und dann erst sekundär das erweiterte Tubenlumen mit Karzinommassen angefüllt ist. Für derartige Vorgänge bildet auch der obige II. Fall (Taf. VI, Fig. 2) ein deutliches Beispiel, da wohl kaum ein Zweifel bestehen kann, daß bei einem eventuellen weiteren Wachstum der Geschwulst diese allmählich das ganze Tubenlumen ausgefüllt haben würde.

In dem Hofbauerschen Fall wird außerdem noch besonders hervorgehoben, daß entzündliche Veränderungen die Tubenschleimhaut in Gestalt einer Endosalpingitis pseudofollicularis vorhanden waren. — Hierzu kommen noch 2 weitere Fälle von Le Count und Morinaga (v. Franqués 3. Fall), in denen direkt auf gleichzeitige Entzündungsvorgänge in der Tube hingewiesen wird. Le Count sucht den Uebergang von hyperplastisch-entzündlichem Gewebe in die maligne Form des Adenokarzinoms nachzuweisen, und Morinaga erwähnt in seinem 3. Fall, daß, abgesehen von der doppelseitigen Saktosalpinx, der Karzinomentwicklung sicherlich ent-

zündliche Veränderungen der Tubenschleimhaut vorausgegangen waren, welche hier sogar zu einer vollständigen bindegewebigen Obliteration in dem uterinen Ende der Tube geführt hatten.

Wir sehen also, daß in 85 Fällen von primärem Tubenkarzinom 26mal gleichzeitig eine Saktosalpinx, 10mal eine Tuboovarialcyste, 7mal außerdem eine Atresie des Ostium abdominale tubae und 1mal ausgedehnte entzündliche Schleimhautveränderungen beobachtet worden sind, daß also mit Sicherheit in 44 Fällen unter 85 oder in 51,7 % gleichzeitige Entzündungsvorgänge nachzuweisen waren. Selbstverständlich sind hierbei diejenigen frischen entzündlichen Erscheinungen, welche als bloße Reaktion auf das Vordringen der karzinomatösen Wucherungen aufzufassen sind, nicht mit in Betracht gezogen.

Berücksichtigt man schließlich, daß in einer großen Anzahl der übrigen 41 Fälle einerseits die mangelhafte Beschreibung, andererseits das Fehlen einer genauen mikroskopischen Untersuchung Schlüsse auf die Abwesenheit jeglicher entzündlicher Veränderungen nicht zuläßt, so ergibt sich immerhin aus den angeführten Tatsachen, daß die Sängersche „Entzündungstheorie“ in Bezug auf die Aetiologie des primären Tubenkarzinoms noch als vollkommen berechtigt anerkannt werden muß.

Einige in den letzten Jahren beobachtete Fälle von sekundärer maligner Erkrankung der Tuben möchte ich sodann schließlich hier noch mitteilen, zumal da diese Form der Tubenerkrankung einerseits bisher sehr wenig berücksichtigt worden ist, und dieselbe uns andererseits doch zu mancherlei Aufschlüssen auch in Bezug auf die primäre maligne Tubenerkrankung meiner Ansicht nach verhelfen kann. So ist, um nur einen wichtigen Punkt anzuführen, auf den bereits Sänger aufmerksam gemacht hat, die Frage, ob zwei ganz voneinander unabhängige Krebserkrankungen in verschiedenen Teilen der Genitalorgane — Uterus und Tube oder Tube und Ovarium — vorkommen können, noch immer nicht endgültig entschieden; ebenso sind die Ansichten darüber noch geteilt, ob eine sekundäre maligne Erkrankung der Tube häufiger nach primärer Erkrankung des Uterus oder des Ovariums auftritt. Sänger nimmt an, daß nach Sektionsergebnissen das Uteruskarzinom und nach klinischen Ergebnissen das Ovarialkarzinom häufiger das primäre ist;

Ruge [13] ist der Ansicht, daß die sekundären malignen Tubenneubildungen häufiger im Anschluß an maligne Ovarialtumoren auftreten, und dies dürfte auch wohl das richtige sein. An meinem Material habe ich wenigstens unter einer ziemlich großen Zahl von Korpuskarzinomen niemals ein sekundäres Tubenkarzinom beobachtet, während unter einer größeren Anzahl von malignen Ovarialtumoren häufig ausgedehnte maligne Erkrankungen der Tube vorgekommen sind (Näheres siehe unten).

Das gleichzeitige Vorkommen von Uterus-, Tuben- und Ovarialkarzinom hat vor kurzem Ihl [2] an einem interessanten Präparat beobachtet. In diesem Fall war bei einer 56-jährigen Frau wegen Korpuskarzinom der Uterus und mit ihm beide verdickten Adnexe von Olshausen vaginal exstirpiert worden. Die Untersuchung des Präparates ergab nun, daß in der rechten Uterushälfte eine ziemlich große, etwas zottige Geschwulst saß, welche in das Cavum uteri hineinragte und die zwei oberen Drittel der Uterushöhle einnahm. Beide Tuben waren ebenfalls karzinomatös infiltriert und vollständig solide von Karzinom ausgefüllt; die rechte Tube war am meisten erkrankt; hier erstreckte sich die karzinomatöse Wucherung durch die ganze Tube hindurch bis in die Ampulle, aus welcher dieselbe noch als kleine pilzförmige Geschwulst heraushing. In der rechtsseitigen dünnwandigen Ovarialcyste befanden sich an der Innenfläche eine große Anzahl von kleinen, ungefähr linsengroßen karzinomatösen Wucherungen. Ihl hält das Uteruskarzinom für das primäre, zumal da auch das Tuben- und Ovarialkarzinom denselben mikroskopischen Bau — Adenoma malignum invertens — aufwiesen, wie das Korpuskarzinom.

Während wir diesen Ihlschen Fall als Typus eines direkt von der Uterushöhle aus fortgeleiteten sekundären Karzinoms der Tube, der bedeutend selteneren Form, anzusehen haben, treten die sekundären Erkrankungen entschieden häufiger nach primärem Ovarialkarzinom auf und zwar in der Regel in drei verschiedenen Formen. Es kann entweder vorwiegend die Serosa der Tube befallen sein, oder in zweiter Linie die Wandschichten, namentlich die Muscularis, oder schließlich drittens die Tubenschleimhaut, wobei Kombinationen aller drei Formen natürlich nicht ausgeschlossen sind. Die letztere Form ist die seltenste; ich habe dieselbe bisher erst 1mal beobachtet [7]. Sänger beschreibt ausführlich einen derartigen Fall, ebenso haben Krömer u. a. einige derartige Fälle mitgeteilt.

Am günstigsten ist für die Entwicklung derselben natürlich das Bestehen einer Tuboovarialcyste, weil so die Möglichkeit eines direkten Uebergreifens des Ovarialkarzinoms auf die Tubenschleimhaut gegeben ist. Besteht eine derartige Kommunikation zwischen Ovarium und Tube nicht, so müßte man meiner Ansicht nach bei gleichzeitigem Bestehen eines Ovarialkarzinoms und eines Karzinoms der Tubenschleimhaut immerhin an ein primäres Tubenkarzinom, resp. an ein voneinander unabhängiges Bestehen zweier Karzinome denken, worüber natürlich nur eine sorgfältige mikroskopische Untersuchung sicheren Aufschluß geben könnte.

Am häufigsten finden wir bei primärem Ovarialkarzinom oder auch Peritonealkarzinom eine sekundäre Erkrankung der Tubenserosa in Gestalt mehr oder weniger großer knotiger Verdickungen des Peritonealüberzuges; diese Karzinomknötchen können von hanfkorn- bis walnußgroßer Beschaffenheit sein, und entweder vereinzelt, oder auch ziemlich diffus die Tubenoberfläche bedecken. Derartige Fälle sieht man verhältnismäßig am häufigsten. Vor kurzem habe ich noch ein interessantes derartiges Präparat durch Operation gewonnen.

Fall III.

Sekundäres Karzinom der Tubenserosa bei primärem Ovarialkarzinom.

Es handelte sich um eine 53jährige VI-para mit kolossalem Ascites und mehreren knolligen Tumoren im Abdomen; außerdem bestand ein walnußgroßes Karzinom des Nabels.

29. Januar 1906. Coeliotomia mediana: Ovario-Salpingotomia duplex; Exstirpatio carcin. umbilic. — Befund: Carcinoma ovarii et tubae utriusque; Carcinoma peritonei visceral. et parietal.; Ascites; Carcinoma umbilici. — Genesung von der Operation; bei der Entlassung am 28. Februar 1906 wiederbeginnender Ascites.

Die exstirpierten Organe bestehen aus den beiderseitigen Adnexen und dem Nabeltumor. — Das rechte Ovarium ist in einen kleinmannskopfgroßen Tumor umgewandelt, der stellenweise eingerissen teils cystisch, teils solide, aber sehr brüchig ist; der Tumor des linken Ovariums ist von derselben Beschaffenheit, aber nur von Kindskopfgröße. — Am Fimbrienende der sonst nicht vergrößerten linken Tube befindet sich ein ganz frei beweglicher, nur an einem ganz dünnen Stiel hängender, walnußgroßer Geschwulstknoten von gelblicher Farbe; außerdem ist die Oberfläche beider Tuben mit vereinzelten hanfkorn- bis linsengroßen, weißlichen Knötchen bedeckt; die Tubenschleimhaut scheint makroskopisch

ganz unverändert zu sein. (Infolge eines bedauerlichen Irrtums wurde das Präparat vor der mikroskopischen Untersuchung vernichtet).

Außer dieser häufigsten Form des sekundären Tubenkarzinoms findet man auch nicht selten eine diffuse Erkrankung der Tubenwand, speziell der Muskelschichten, welche teils ohne jegliche Beteiligung des epithelialen Teiles der Tubenschleimhaut verlaufen, teils auch mit einer solchen in mehr oder weniger hohem Grade verbunden sein kann. Einen derartigen charakteristischen Fall lasse ich kurz folgen:

Fall IV.

Sekundäres Karzinom der Tubenwand und Schleimhaut bei Ovarial- und Peritonealkarzinom.

Frau B., 63 Jahre alt, hat 7mal geboren, nie abortiert; letzte Menses vor 13 Jahren; letzter Partus vor 21 Jahren. Patientin klagt seit einigen Monaten über Schmerzen und Anschwellung des Leibes; Aufstoßen, Erbrechen und Obstipation. — Die Untersuchung ergibt starke Ausdehnung des Leibes durch Ascites; Descensus der hinteren Vaginalwand; außer einigen knolligen Verdickungen nichts deutlich abzutasten.

8. September 1905 Coeliotomia (Pfannenstiel): Ovario-Salpingotomia dextra; Evacuatio ascit. — Nach Eröffnung des Abdomens Entleerung einer großen Menge heller, bernsteingelber Flüssigkeit; danach zeigt sich, daß der Darm, namentlich am Mesenterialansatz, mit zahlreichen erbsen- bis bohnengroßen Knötchen besetzt ist. Das Netz ist in eine breite derbe Schwiele umgewandelt. Das Beckenperitoneum, sowie die beiden Adnexe sind ebenfalls mit zahlreichen Knötchen bedeckt. — Die am meisten veränderten rechten Adnexe werden nach Abbinden des Ligaments mit vier Suturen abgetragen.

Genesung von der Operation; Heilung der Bauchwunde per primam; bei der Entlassung am 28. September wieder Ascites.

Makroskopischer Befund. Das Präparat besteht aus Tube und Ovarium der rechten Seite; die Tube hat am gehärteten Präparat eine Länge von 5—6 cm; sie verläuft leicht geschlängelt. Das uterine Ende ist normal; gleich danach beginnt eine Verdickung der gesamten Tube bis ungefähr zur Mitte; dann nimmt der Tubenumfang wieder ab und der abdominale Teil verläuft anscheinend normal. Das Fimbrienende ist geöffnet und zeigt nur eine mäßige Verdickung einzelner Fimbrien; kurz vor demselben befindet sich auf der hinteren Seite der Tubenoberfläche ein kleiner metastatischer Knoten, sowie ein Konvolut von hanfkorn- bis erbsengroßen Cystchen, etwa 8—10 an der Zahl. Aehnliche kleine Cystchen finden

sich auch an anderen Stellen des Peritonealüberzuges der Tube. — Die Tube ist in ihrer uterinen Hälfte, der verdickten Stelle entsprechend, ganz starrwandig und derb infiltriert; das äußerst kleine Lumen ist sternförmig und schwer sichtbar. An der dicksten Stelle erreicht die Tube einen Durchmesser von 1 cm; auf einem Querschnitt ist dieselbe von ziemlich homogener Beschaffenheit und gelblicher Farbe. In der abdominalen Hälfte zeigt die Tube makroskopisch auf Querschnitten ein anscheinend normales Verhalten.

Das rechte Ovarium ist vergrößert; es hat eine Länge von 4 cm, eine Breite von 3 cm und eine Dicke von 1,5 cm. Auf dem Durchschnitt bemerkt man mehrere erbsen- bis bohnengroße gelblich verfärbte Knoten, die zum Teil auch mehr oder weniger stark über die Oberfläche hervorragen; dieselben scheinen mit ihrer Umgebung nur sehr locker verbunden zu sein, da sie sich leicht aus derselben herausschälen lassen. — Im übrigen ist die Oberfläche des Ovariums sowohl, wie die der Tube von ganz glatter Beschaffenheit.

Mikroskopischer Befund. Zur mikroskopischen Untersuchung wurden zwei Stücke aus der Tube herausgeschnitten, und zwar aus der verdickten mittleren Stelle und aus der Nähe des Fimbrienendes.

Es ergibt sich nun, daß die Verdickung im mittleren Teil der Tube die Folge einer krebsigen Infiltration ist, welche sämtliche Wandschichten zirkulär befallen und nur die Schleimhaut freigelassen hat. Die letztere zeigt nur spärliche verdickte Falten, welche mit einem einschichtigen niedrigen Zylinderepithel oder auch kubischen Epithel bedeckt sind (Fig. VIII); der bindegewebige Teil der Schleimhaut ist ziemlich zellreich, aber arm an Gefäßen; an einer Stelle (Fig. VIII, 7) ist eine deutliche beginnende Nekrose wahrzunehmen. Die sämtlichen Muskelschichten der Tubenwand sind von Karzinomgewebe gleichmäßig durchsetzt; das Karzinom hat an manchen Stellen noch einen ausgesprochen adenomatösen Charakter: meist kleinere Alveolen, welche ein zentrales Lumen haben und mit niedrigem Zylinderepithel ausgekleidet sind. An den meisten Stellen bestehen die Alveolen aus soliden Zellhaufen (Fig. VIII, 6). In der Regel endet das Karzinomgewebe mit scharfer Grenze an dem bindegewebigen Teil der Schleimhaut; nur an ganz vereinzelten Stellen sieht man auch innerhalb der letzteren isolierte versprengte Karzinomzellen (Fig. VIII, 5). Innerhalb der Muskelschichten liegen hin und wieder kleinere nekrotische Herde.

An Querschnitten aus der Gegend des Fimbrienendes sieht man zunächst nur einen kleineren Teil der Tubenwand knotig verdickt; es handelt sich hier ebenfalls um adenomatöses Karzinomgewebe von demselben Charakter, wie in dem mittleren Tubenteil; der größere Teil der Tubenwand ist jedoch noch frei von Karzinom. An dem dem Karzinomknoten entgegengesetzten Teil der Tubenwand befinden sich mehrere kleinere Peritonealcystchen, welche mit meist einschichtigem, niedrigem, kubischem oder auch spindelförmigem

Fig. VIII.

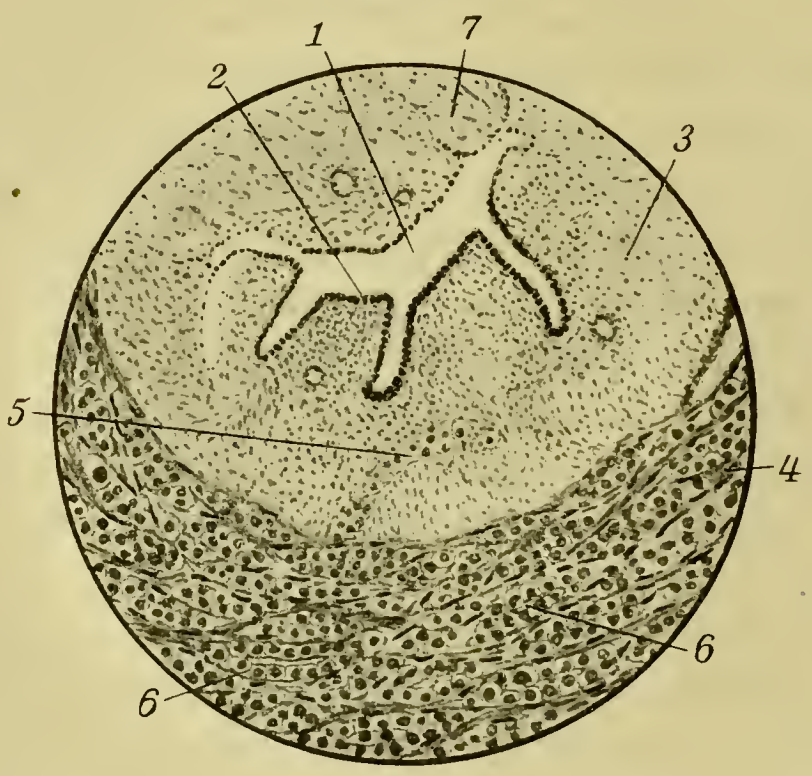

Sekundäres Adenokarzinom der Tubenwand (Querschnitt aus der Tubenmitte; Hämatoxylin-Eosinfärbung; Zeiß Ok. 2, Obj. DD).
1 Tubenlumen; 2 zylindrisches Schleimhautepithel; 3 Bindegewebsschicht der Tubenschleimhaut; 4 karzinomatöse Infiltration der Ringsmuskelschicht; 5 isolierte Karzinomzellen in der Schleimhaut; 6 adenomatöse Zellanordnung; 7 nekrotische Stelle innerhalb der Schleimhaut.

Epithel ausgekleidet sind. Die Tubenwand ist hier, namentlich in der Nähe des Peritonealüberzuges, außerordentlich gefäßreich.

Sehr interessant ist das Verhalten der Tubenschleimhaut selbst; während in dem mittleren Teil der Tube das Epithel an der Neubildung vollkommen unbeteiligt war, sehen wir hier in der Nähe des Fimbrienendes bereits deutlich beginnende Veränderungen des Epithelüberzuges. Die Schleimhaut ist hier stark gefaltet; die Falten sind ziemlich dick und mannigfach dendritisch verzweigt, außerdem ziemlich zellreich und reich an Gefäßen. Das Epithel ist nur an einigen Stellen noch normal einschichtig, von kubischer oder niedrig zylindrischer Form. An den meisten Stellen ist dagegen eine deutliche Wucherung des Oberflächenepithels wahrzunehmen; die Zylin-

derzellen werden hier höher, sie treten über das Niveau hervor und werden allmählich mehrschichtig. Daneben tritt aber auch noch eine deutliche Veränderung in der Form auf; zwischen den hohen Zylinderzellen sieht man an vielen Stellen breite plattenepithelähnliche Zellen mit hellem Protoplasma und großem bläschenförmigem Kern, wodurch der Epithelsaum ein eigentümlich unregelmäßiges Aussehen erhält; die großen, plattenepithelähnlichen Zellen haben genau dieselbe Beschaffenheit wie die oben abgebildeten Karzinomzellen und sind auch ohne Frage als solche aufzufassen. — Die knotige Verdickung an der Mesosalpinx hat den gleichen adenokarzinomatösen Bau.

Die Geschwulstknoten im Ovarium haben ebenfalls denselben histologischen Bau; sie sind gegen das normale Ovarialgewebe scharf abgegrenzt und bestehen aus kleinen teils soliden, teils mit zentralem Lumen versehenen Alveolen, welche mit großen zylindrischen oder plattenepithelähnlichen Zellen ausgekleidet sind; neben größeren rein adenomatösen Knoten finden sich auch solche, welche aus ganz soliden Alveolen zusammengesetzt sind. Hier fällt meist eine größere Unregelmäßigkeit der Zellen auf, indem sich neben zylindrischen und plattenepithelähnlichen auch ganz große, riesenzellenähnliche Gebilde mit einem oder mehreren, oft sehr dunkel gefärbten Kernen finden.

Während es sich in dem obigen Fall allem Anschein nach um ein primäres Ovarial- resp. Peritonealkarzinom handelt mit sekundärer Erkrankung von Tube und Ovarium, möchte ich schließlich noch einen weiteren Fall von sekundärer Erkrankung der Tube bei primärer Ovarialerkrankung mitteilen, der namentlich wegen der großen Seltenheit der Geschwulstform als solcher von Interesse ist.

Fall V.

Sekundäres Fibrosarcoma mucocellulare tubae bei primärem Fibrosarcoma ovarii.

Frl. K., 48 Jahre alt, 0-para, will bis vor kurzem stets gesund gewesen sein; seit einigen Monaten Gefühl von Schwere im Leib, Schmerzen in der linken Seite und Anschwellen der Beine; in der letzten Zeit Abmagerung; Menses regelmäßig, mittelstark, ohne Beschwerden.

Die Untersuchung der sehr kachektisch aussehenden Kranken ergibt ein stark aufgetriebenes Abdomen mit viel freier Flüssigkeit. — Hymen intakt; Vagina eng; Uterus retroponiert, etwas vergrößert, ringsum in

derbe Massen eingebettet, wenig beweglich. In dem diffus infiltrierten linken Parametrium fühlt man einzelne isolierte harte Knötchen; die Infiltration geht auch in den Douglas über, während das rechte Parametrium freier erscheint. Ein größerer Tumor ist wegen der stark gespannten Bauchdecken nicht nachzuweisen; — daneben bestehen hochgradige Oedeme der unteren Extremitäten.

5. August 1903. Coeliotomia mediana: Ovario-Salpingotomia dextra; Salpingotomia sinistra; Evacuatio ascit. — Eröffnung des Abdomens in der Linea alba; Bauchdecken stark ödematös; Panniculus adiposus mäßig entwickelt. Entleerung einer großen Menge heller, bernsteingelber Flüssigkeit. — Das Peritoneum parietale und viscerale ist mit kleinen Knötchen bedeckt; ersteres außerdem stark injiziert. — Uterus anteflektiert und normal groß. — Das linke Ovarium ist stark vergrößert und sehr hart; infolge ausgedehnter Verwachsungen mit der Flex. sigm., dem Rectum und dem Beckenboden ist eine Entfernung nicht möglich; die linke Tube ist ebenfalls verdickt und verläuft ziemlich isoliert über den Tumor hin; sie wird mit drei Suturen abgebunden und abgetragen. — Die rechten Adnexe sind auch vergrößert, aber leicht zu isolieren; sie werden mit vier Suturen abgebunden und abgetragen. Ein Stück des stark verdickten Peritoneum wird reseziert. — Schluß der 9 cm langen Bauchwunde.

Verlauf, abgesehen von viermaligen leichten Fieberschwankungen (38—38,4°) normal; Heilung der Bauchwunde per primam. Am 27. August konnte Patientin entlassen werden; es hatte sich wieder etwas Ascites gebildet; die Oedeme der unteren Extremitäten waren bedeutend zurückgegangen. — Patientin ist bald danach kachektisch zu Grunde gegangen.

Makroskopischer Befund. Die exstirpierten Organe bestehen aus den rechtsseitigen Adnexen und der linken Tube. — Von der rechten Tube ist nur die abdominale Hälfte in der Länge von 4 cm abgetragen; der mittlere Teil erscheint vollkommen normal, abgesehen von einem kleinen, etwa hanfkorngroßen gelblichen Knötchen am Peritonealüberzuge. An dem zum größten Teile normalen Fimbrienende findet sich in der unteren Hälfte eine derbe Infiltration einzelner Fimbrien, welche kolbig aufgetrieben erscheinen und auf dem Durchschnitt von gelblicher Farbe sind. In der Nähe befindet sich noch eine bohnengroße, mit hellem Inhalt gefüllte Peritonealcyste.

Das betreffende Ovarium ist vergrößert, von äußerst derber Konsistenz und knolliger Beschaffenheit; es hat eine Länge von 5 cm, eine Breite von 4 cm und eine Dicke von 3 cm. Auf dem Durch-

schnitt ist namentlich die ganze Rindenschicht von derben, teils isolierten, teils konfluierenden Knoten durchsetzt, die nach außen die höckerige Beschaffenheit der Oberfläche bedingen.

Die linke Tube ist stark verändert; sie ist in ihrer ganzen Länge derb infiltriert, an der Oberfläche mit kleineren Knötchen bedeckt, aber im übrigen von glatter Beschaffenheit. An der dicksten Stelle erreicht die Tube einen Durchmesser von 1—1,5 cm; die ganze Länge beträgt 4—5 cm; die Farbe ist gelblich. Das Fimbrienende ist geöffnet und makroskopisch ohne besondere Veränderung.

Mikroskopischer Befund. Von der am meisten veränderten linken Tube wurden zwei Stücke herausgeschnitten, und die Schnitte nach Härtung und Celloidineinbettung mit Hämatoxylineosin oder nach der van Giesonschen Methode gefärbt.

In dem ersten, uterinen Stück der Tube ist das Lumen infolge einer starken Knickung im Verlauf zweimal getroffen. Sämtliche Wandschichten sind von eigentümlichen Geschwulstzellen durchsetzt. Das kleinere, also mehr uterinwärts gelegene Lumen ist von 9—10 niedrigen, aber ziemlich dicken Schleimhautfalten umgeben. Dieselben sind mit fast normalem einschichtigem, niedrigem Zylinderepithel bekleidet; im Innern der Schleimhautfalten, den Lymphspalten folgend, sieht man vereinzelte oder auch gruppenförmig zusammenliegende Zellen von eigentümlichem Bau. Dieselben haben meist eine rundliche oder ovale Gestalt und heben sich scharf von ihrer Umgebung ab; ihre Größe ist verschieden, es gibt kleinere plattenepithelähnliche und größere bläschenförmige Zellen. Das Protoplasma ist von körniger, granulierter Beschaffenheit und enthält häufig größere und kleinere Vakuolen; dieselben können schließlich die ganze Zelle einnehmen, so daß diese ein ganz helles homogenes Aussehen erhält und einen blasig gequollenen Eindruck macht. Das Verhalten der Kerne ist je nachdem ein verschiedenes. Dieselben sind meist rund, oft aber auch von unregelmäßiger, eckiger Form; nicht selten erscheinen sie von dem gequollenen Zelleninhalt an die Seite gedrängt und liegen dann halbmondförmig oder sichelförmig an dem Rande der Zellen, welche hierdurch eine gewisse Aehnlichkeit mit einem Siegelring erhalten. Zwischen den kleineren und größeren Zellen finden sich mannigfache Uebergänge, so daß es sich hier offenbar um verschiedene Entwicklungsstadien derselben Zellform handelt (Fig. IX). Sämtliche Wandschichten der Tube sind nun von diesen Zellen dicht durchsetzt; meist liegen letztere in reihenförmiger

Anordnung zwischen den stark auseinander gezerrten und atrophischen Muskelbündeln oder auch hin und wieder in rundlichen Gruppen. Nach der Mesosalpinx zu sind sie meist in ein feinfaseriges Maschennetz von fibrillärem Bindegewebe eingelagert. Die Geschwulstzellen erstrecken sich bis dicht unter den Peritonealüberzug der Tube, in dessen Nähe man auch an einzelnen Stellen rundliche Anhäufungen von kleinen Rundzellen wahrnimmt. Die Gefäße sind verhältnismäßig

Fig. IX.

Sekundäres Fibrosarcoma mucocellulare tubae (Querschnitt durch die Tubenmitte; Hämatoxylin-Eosinfärbung; Zeiß Ok. 2, Obj. DD).
1 einschichtiges Zylinderepithel der Tubenschleimhaut; 2 Bindegewebsschicht der Tubenschleimhaut; 3 Ringsmuskulatur; 4 große, runde, blasig gequollene Sarkomzellen in der Tubenschleimhaut; 5 reihenförmig angeordnete Sarkomzellen in der Ringsmuskulatur.

spärlich entwickelt. — Nach dem abdominalen Ende zu nimmt die Anhäufung der Geschwulstzellen sowohl in den Schleimhautfalten, als auch in den Wandschichten an Umfang beträchtlich zu; das Epithel der Schleimhautfalten ist jedoch überall vollkommen erhalten; in der Tiefe der Buchten sieht man nicht selten sogar noch streckenweise deutliche Flimmerepithelzellen.

In der Tube der anderen Seite sind dieselben Veränderungen, wenn auch lange nicht in so ausgedehntem Maße, wahrzunehmen, namentlich in dem abdominalen Ende.

Schnitte durch das rechte Ovarium ergeben, daß es sich hier um dieselbe Geschwulstform handelt, die offenbar auch von den Ovarien ihren Ausgang genommen hat (das am meisten veränderte linke Ovarium war wegen der allseitigen intensiven Verwachsungen

nicht mehr exstirpierbar). Die Neubildung hat das Ovarium in toto befallen, wobei dasselbe seine normale Form im großen und ganzen beibehalten hat; nur der Hilus ist von der Neubildung nicht ergriffen, zeichnet sich aber durch einen großen Reichtum an Gefäßen und dilatierten Lymphspalten aus, welche von lockerem, retikulärem Bindegewebe umgeben sind. — Die Grundsubstanz der Geschwulstmasse besteht aus teils dickeren, teils dünneren Bindegewebsfibrillen, welche sich mannigfach und unregelmäßig durchkreuzen und reich an spindelförmigen Zellen sind. Innerhalb der Bindegewebsmaschen sieht man nun zahlreiche kleinere und größere runde Zellen, welche entweder einen rundlichen oder ovalen Kern haben, oder in denen der Kern sichelförmig an die Wand gedrängt erscheint; innerhalb des meist körnigen Protoplasmas befinden sich häufig größere und kleinere Vakuolen, welche nicht selten die ganze Zelle einnehmen und derselben dadurch das charakteristische blasig gequollene Aussehen verleihen. Die Gefäßentwicklung innerhalb der Geschwulstmassen ist gering; die meisten befinden sich noch in der Nähe der Ovarialoberfläche.

In dem vorliegenden Fall handelt es sich um eine Neubildung, welche zuerst von Krukenberg [4] beschrieben und als Fibrosarcoma mucocellulare (carcinomatodes) bezeichnet worden ist; ein weiterer Fall ist kürzlich unter besonderer Betonung der außerordentlichen Seltenheit dieser Geschwülste von Schenk [14] veröffentlicht worden. Krukenberg hat allein 5 derartige Fälle aus dem pathologischen Institut zu Marburg veröffentlicht; er hebt als besonders charakteristisch hervor, daß derartige Ovarialtumoren stets solide sind und doppelseitig auftreten, wobei im großen und ganzen die Form des Ovariums erhalten bleibt. Mikroskopisch besteht das Charakteristische der Neubildung in dem Auftreten von großen runden, blasig gequollenen Zellen mit oft randständigem, sichelförmigem Kern, welche in ein Netzwerk von teils derberen, teils lockeren Bindegewebsfibrillen mit reichlichen spindelförmigen Zellen eingelagert sind. Die Tumoren haben eine große Neigung, sich in den Lymphbahnen weiter zu verbreiten, zunächst innerhalb des Ovariums, dann aber auch im Ligamentum latum und in der Tube. So finden sich denn auch unter den 5 Krukenbergschen Fällen 3 Fälle, in denen es zu ziemlich ausgedehnten Metastasen in der Tube gekommen ist. Die Tuben waren beträchtlich verdickt und von derber Konsistenz; histologisch war der größte Teil der Tubenwand von mit großen Zellen gefüllten Lymphgefäßen eingenommen,

so daß von den Wandschichten der Tube eigentlich nichts mehr erhalten war. Die Schleimhautfalten bestanden fast nur aus kolossal erweiterten Hohlräumen, die mit Geschwulstmasse angefüllt waren. Das Tubenepithel war auf der Höhe der Falten zu Grunde gegangen, in den Ausbuchtungen zwischen den einzelnen Falten aber meist noch gut erhalten. Der Befund war in allen drei Fällen ein ähnlicher.

Genau dieselben Veränderungen haben wir in dem zuletzt beschriebenen Fall nachweisen können; der primäre Erkrankungsherd war auch hier in den Ovarien zu suchen, welche beiderseits erkrankt waren; beide Tuben, namentlich die linke, sind dann sekundär auf dem Wege der Lymphbahnen erkrankt, ebenso das Peritoneum. Der histologische Bau der Neubildung entspricht ganz genau den von Krukenberg beschriebenen Tumoren, und haben wir die maligne Neubildung der Ovarien und Tuben auch in unserem Fall demnach als Fibrosarcoma mucocellulare zu bezeichnen. —

Was nun das Zustandekommen der sekundären malignen Tubenneubildungen überhaupt anbetrifft, so haben wir hierbei hauptsächlich zwei Möglichkeiten ins Auge zu fassen, entweder eine direkte Fortpflanzung auf dem Wege der Schleimhaut oder eine Verbreitung auf dem Wege der Lymphbahnen. Der erstere Weg ist der entschieden seltenere; eine Erkrankung der Tube kann hierbei sowohl vom Ostium uterinum aus zu stande kommen durch ein unmittelbares Uebergreifen eines Korpuskarzinoms auf die Tubenschleimhaut (Ihl) oder auch vom Ostium abdominale aus. In letzterem Falle liegen die Verhältnisse am günstigsten, wenn die Tube mit einer karzinomatösen Ovarialcyste direkt kommuniziert (Krömer u. a.); indessen besteht auch die Möglichkeit einer Uebertragung auf die Schleimhaut durch das offene Fimbrienende bei ausgedehntem Ovarial- oder Peritonealkarzinom, wie im obigen Fall IV.

Am häufigsten verbreitet sich jedoch die Neubildung auf dem Wege der Lymphbahnen, sowohl bei dem sehr seltenen Sarkom, wie bei dem häufigeren Karzinom; in erster Linie bilden sich hier mehr oder weniger große knotige Verdickungen in dem Peritonealüberzuge der Tube, dann treten Metastasen in den Wandschichten auf, welche zu einer derben Infiltration des ganzen Tubenrohres führen können, und zuletzt wird auch der bindegewebige, mit Lymphspalten besonders reichlich versehene Teil der Tubenschleimhaut von der Neubildung befallen. Die Tubenschleimhaut scheint sich hierbei resistenter gegen Karzinom wie gegen Sarkom zu verhalten, wenig-

stens habe ich in 2 Fällen von sekundärem Tubensarkom stets eine ausgedehnte Erkrankung des bindegewebigen Teiles der Schleimhaut gesehen [9], während sich bei dem sekundären Tubenwandkarzinom die krebsige Infiltration meist nur auf die Muskelschichten beschränkt. Anders verhält sich die Sache natürlich, wenn die sekundäre Erkrankung vor dem Tubenepithel ihren Ausgangspunkt nimmt, indem hier die gesamte Schleimhaut alsbald der krebsigen Degeneration anheimfällt.

Um schließlich noch einen kleinen Beitrag zur Lösung der Frage beizubringen, ob die sekundären malignen Tubenneubildungen häufiger nach einer primären Erkrankung des Uterus oder einer solchen des Ovariums auftreten, habe ich mein gesamtes Material seit dem 1. April 1899 daraufhin noch einmal einer genauen Durchsicht unterzogen; es hat sich hierbei herausgestellt, daß sich in 97 Fällen von operabelem Uteruskarzinom, unter denen sich 80 zum Teil weit fortgeschrittene Portio- und Cervixkarzinome und die verhältnismäßig hohe Zahl von 17 meist ebenfalls sehr ausgedehnten Korpuskarzinomen befanden, nicht einmal irgendwelche Metastasen in den Tuben nachweisen ließen. In einem der letzteren Fälle hatte sich sogar ein gut hühnereigroßer Karzinomknoten in dem linken Uterushorn gebildet, in welchen der uterine Tubenteil direkt hineinmündete, ohne daß die Tube irgendwie sekundär erkrankt war; ebenso fanden sich in verschiedenen anderen Fällen die ganze Uterusmuskulatur bis zum Peritonealüberzuge und bis dicht an die Tubenmündung heran von zahlreichen Karzinomherden durchsetzt, ohne daß die Tube selbst von der Erkrankung ergriffen war. In 3 weiteren Fällen fanden sich zirkumskripte Verdickungen im ersten und zweiten Tubendrittel, welche die ganze Tubenwand einnahmen und makroskopisch ganz den Eindruck von Karzinommetastasen machten. Die mikroskopische Untersuchung ergab jedoch in allen drei Fällen, daß es sich nur um chronisch entzündliche Veränderungen der Tubenschleimhaut und der Wandschichten handelte. Wir müssen deshalb annehmen, daß eine sekundäre karzinomatöse Erkrankung der Tube bei primärem Uteruskarzinom und sogar selbst bei Korpuskarzinom zu den größten Seltenheiten gehört.

Ganz anders verhält es sich nun bei primären malignen Erkrankungen des Ovariums. In dem gleichen Zeitraum habe ich 26 Coeliotomien bei Karzinom oder Sarkom des Ovariums ausgeführt. In 8 von diesen Fällen mußte es wegen vollkommener In-

operabilität — darunter 4mal wegen vorwiegender Erkrankung des Peritoneum viscerale und parietale — bei einer Probeinzision, resp. bei einer bloßen Entfernung der oft sehr großen Menge von Ascitesflüssigkeit sein Bewenden haben; in den übrigen 18 Fällen wurden 10mal beide Eierstöcke und 8mal nur ein Eierstock entfernt, und zwar 5mal derjenige der rechten und 3mal derjenige der linken Seite.

Für die Beurteilung der Häufigkeit einer sekundären Erkrankung der Tube sollen nur die letzten 18 Fälle berücksichtigt werden, obschon auch in den anderen 8 weit vorgeschrittenen Fällen eine Mitbeteiligung der Tube hin und wieder festgestellt werden konnte. Unter den 18 Fällen handelte es sich 15mal um Karzinom und 3mal um Sarkom des Ovariums; die Tuben waren im ganzen in 10 Fällen miterkrankt, d. h. in 55,5 %, also außerordentlich häufig, in mehr als der Hälfte der Fälle.

Der Grad und die Art und Weise der Erkrankung waren allerdings sehr verschieden. Folgen wir der obigen Einteilung in eine Erkrankung der Tubenserosa, der Wandschichten und der Schleimhaut, so wurde eine isolierte Erkrankung der Schleimhaut in keinem der 10 Fälle beobachtet, dagegen eine Erkrankung der Muskelschichten 5mal und unter diesen 3mal eine gleichzeitige mehr oder weniger ausgedehnte Beteiligung der Tubenschleimhaut, während die Tubenserosa allein ebenfalls in 5 Fällen sekundär erkrankt war. — Bei der gleichzeitigen Erkrankung der Schleimhaut und der Muskelschichten war die Erkrankung der letzteren immer die ausgedehntere, so daß wir hier entschieden den Ausgangspunkt derselben zu suchen und diejenige der Schleimhaut nur als weitere Folgeerscheinung zu betrachten haben. Die Erkrankungen der Serosa waren fast stets zirkumskripte und drangen nur ganz vereinzelt etwas tiefer in die Schicht der Längsmuskulatur ein. — In den obigen 10 Fällen handelte es sich 9mal um eine karzinomatöse und 1mal um eine sarkomatöse Metastasenbildung.

Aus diesen Beobachtungen ergibt sich also, daß die sekundären malignen Tubenneubildungen in der überwiegenden Mehrzahl im Anschluß an primäre Ovarialerkrankungen auftreten und zwar nach meinen Erfahrungen in mehr als der Hälfte der Fälle.

Literatur.

1. Doran, A., A table of over fifty complete cases of primary cancer of the Fallopian Tube. The Journal of Obstet. and Gyn. Vol. VI, Nr. 4, Oktober 1904, S. 285.
2. Ihl, Demonstration eines Falles von Adenokarzinom des Uterus, der Tuben und des rechten Ovariums. Zeitschrift für Geb. und Gyn. 1906, Bd. 57 S. 456.
3. Krömer, Demonstration karzinomatöser Tuboovarialcysten. Mittelrhein. Ges. für Geb. und Gyn. 8. Juli 1905. Monatsschr. für Geb. und Gyn. 1905, Heft 4, S. 577.
4. Krukenberg, F., Ueber das Fibrosarcoma ovarii mucocellulare (carcinomatodes). Archiv für Gyn. 1896, Bd. 50 S. 287.
5. Morinaga, Y., Ueber maligne Erkrankung der Tube und Metastasenbildung im Uterus. J.-D. Würzburg 1903.
6. Müller, O., Ein Fall von primärem Tubenkarzinom. — J.-D. (Würzburg). München 1896.
7. Orthmann, E. G., Ueber Carcinoma tubae. Zeitschr. f. Geb. u. Gyn. 1888, Bd. 15 S. 212.
8. Derselbe, Ueber die Entstehungsweisen der Saktosalpingen und Tubo-Ovarialcysten. Virchows Arch. 1899, Bd. 155 S. 220.
9. Derselbe, Zur Kasuistik einiger seltener Ovarial- und Tubentumoren. Monatsschr. für Geb. u. Gyn. 1899, Bd. 9 S. 771.
10. Peham, H., Das primäre Tubenkarzinom. Zeitschr. für Heilkunde 1903, Bd. 24. N. F. Bd. 4 S. 317.
11. Quénu, E., et Longuet, L., Des tumeurs des trompes. Revue de chirurgie 1901, Bd. 24 S. 408.
12. Risel, W., Zur Kenntnis des primären Chorionepithelioms der Tube. Zeitschr. für Geb. u. Gyn. 1905, Bd. 56 S. 154.
13. Ruge, C., Diskussionsbemerkung zu Orthmann: Ueber Carcinoma tubae. Zeitschr. für Geb. u. Gyn. 1888, Bd. 15 S. 235.
14. Schenk, F., Primärer Krukenbergscher Ovarialtumor. Zeitschr. für Geb. u. Gyn. 1904, Bd. 51 S. 277.
15. Stolz, M., Zur Kenntnis des primären Tubenkarzinoms. Archiv für Gyn. 1902, Bd. 66 S. 365.
16. Zangemeister, W., Ueber primäres Tubenkarzinom. Beiträge zur klin. Chirurgie 1902, Bd. 34 S. 96.

Erklärung der Abbildungen auf Tafel VI.

Fig. 1. Primäres rechtsseitiges Tubenkarzinom (Sactosalpinx serosa carcinomatosa). Natürliche Größe.

1 Ostium uterinum tubae; 2 atretisches Ostium abdominale tubae; 3 peritonitische Adhäsionen; 4 Karzinomknoten der Tubenserosa;

5 Ovarium, in Adhäsionen eingebettet; 6 Karzinommetastasen an der Mesosalpinx.

Fig. 2. Primäres rechtsseitiges Tubenkarzinom (Längsschnitt durch das in Fig. 1 abgebildete Präparat; hintere Hälfte). Natürliche Größe.
1 uteriner Tubenteil; 2 atretisches Ostium abdominale tubae; 3 papilläres Karzinom der Tubenschleimhaut; 4 vorspringende Wandleisten; 5 Karzinomknoten innerhalb der Tubenwand; 6 infolge der Formalinwirkung geronnener, klarer Tubeninhalt;. 7 Ovarium; 8 Corpora fibrosa; 9 Karzinomknoten im Ovarialgewebe; 10 Peritonealcysten zwischen Tube und Ovarium; 11 Karzinommetastasen an der Mesosalpinx.

Orthmann, Zur Kenntnis der malignen Tubenneubildungen.

Fig. 1.

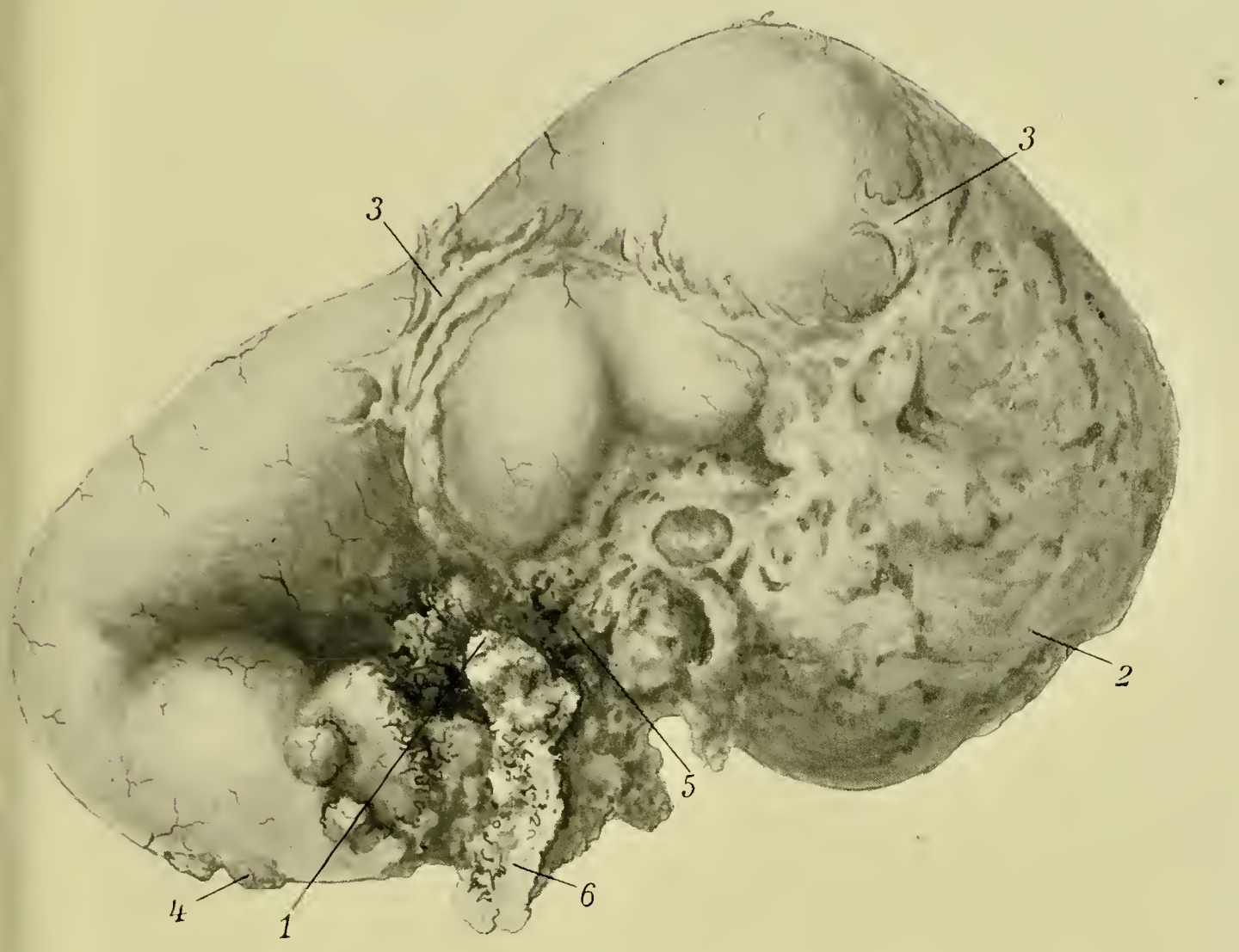

Fig. 2.

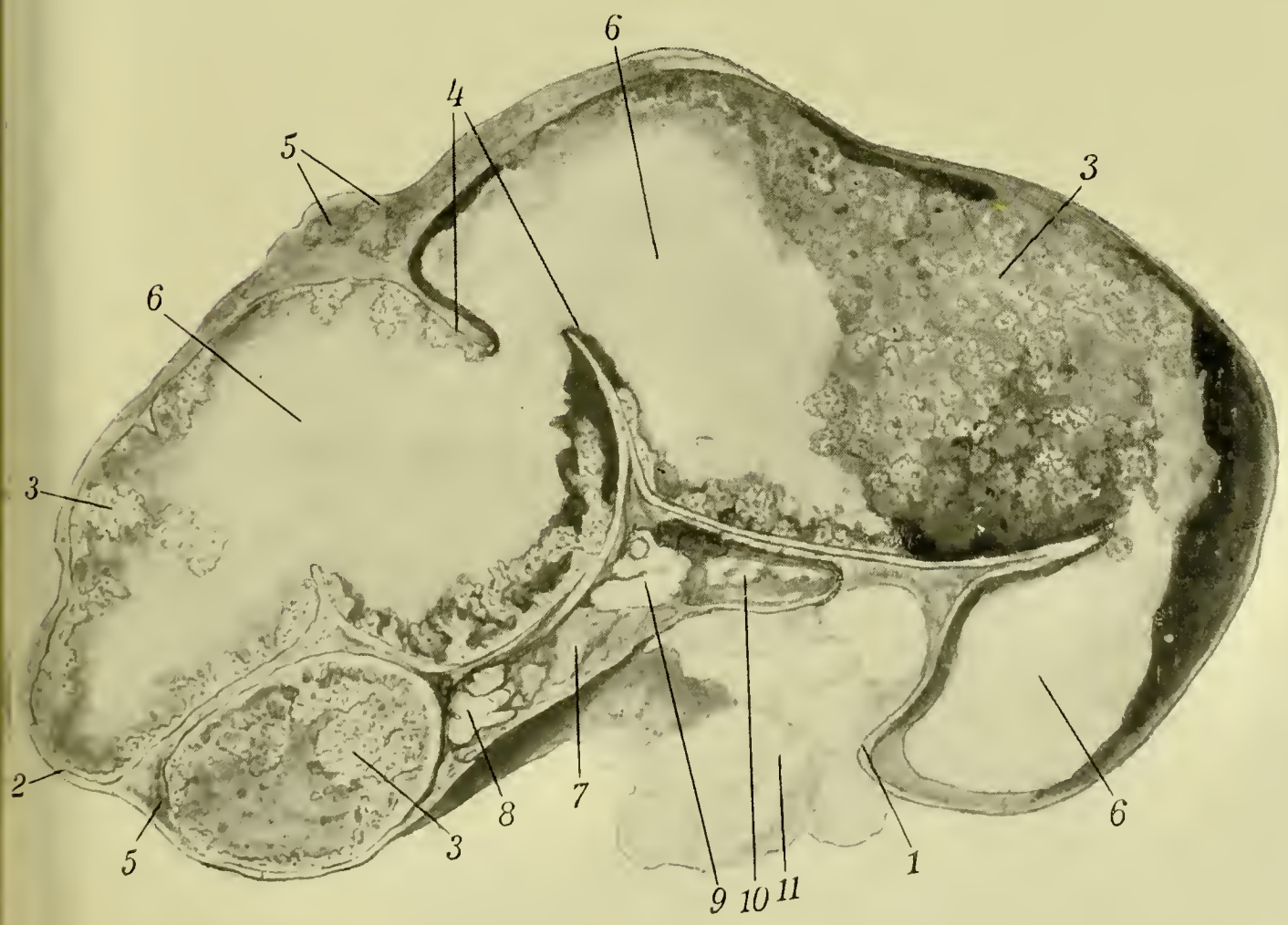

22 APR 26
LIBRARY

22 APR 26